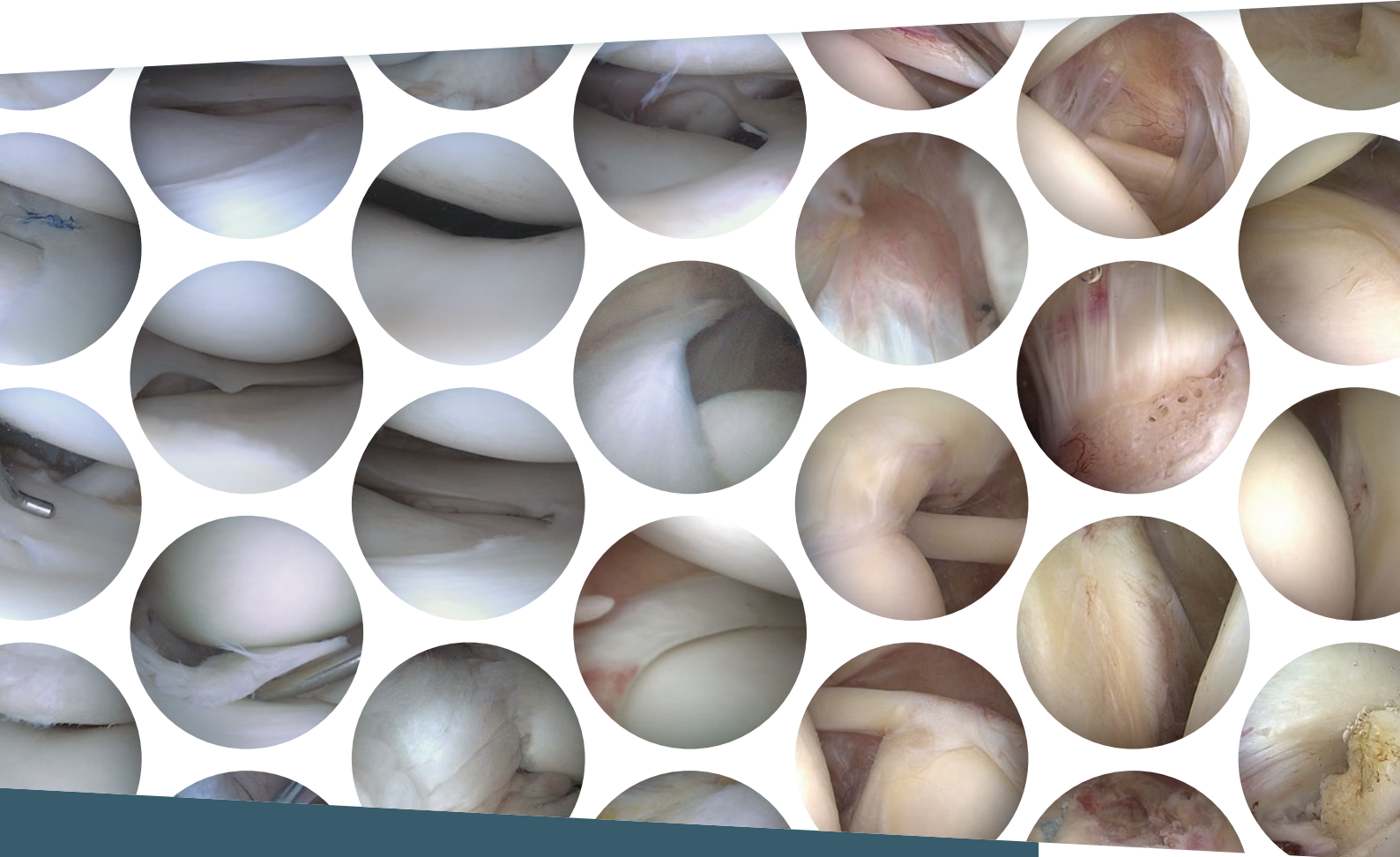


KBV

KASSENÄRZTLICHE
BUNDESVEREINIGUNG



ARTHROSKOPIE VON KNIE UND SCHULTER

INFORMATIONEN ZUR DURCHFÜHRUNG,
DOKUMENTATION UND FEHLERVERMEIDUNG

AKTUA-
LISIERT
AUSGABE
2022

PraxisWissenSpezial

INHALT

VORWORT	SEITE 5
GRUSSWORT ZUR 1. AUFLAGE	SEITE 6
EINFÜHRUNG	SEITE 7

1. RECHTLICHE VORGABEN: ÜBERPRÜFUNG DER DOKUMENTATION IM BEREICH ARTHROSKOPIE SEITEN 8–13

Anforderungen an die schriftliche und bildliche Dokumentation arthroskopischer Operationen	9
Schriftliche Dokumentation	9
› Inhalt eines Operationsberichts (OP-Bericht)	9
Bildliche Dokumentation	10
Überprüfung der Dokumentation	11
Stichprobenprüfung	11
Prüfung von Erst-Genehmigungsinhabern	11
Prüfungsinhalt	11
Überprüfung durch die Qualitätssicherungs-Kommission Arthroskopie	11
Ärzte prüfen Ärzte	11
Bundesweiter Austausch	11
Beurteilungskriterien für die Bewertung der schriftlichen und bildlichen Dokumentation	12
Ergebnisse der Stichprobenprüfung und Konsequenzen für den geprüften Arzt	13
Ergebnisse der Prüfungen	13
Konsequenzen für den Arzt	13

2. PRAKTISCHE HINWEISE: DOKUMENTATION DER ARTHROSKOPIE SEITEN 14–27

Darstellung der geforderten Bildinhalte	15
Identifikation in der Bilddokumentation	15
Dokumentationswege	17
Dokumentation des diagnostischen Rundgangs	18
Diagnostischer Rundgang am Kniegelenk	18
› Standardperspektiven	19
› Zusatzperspektiven	19
Darstellungshilfen für den diagnostischen Rundgang am Kniegelenk	20
Diagnostischer Rundgang am Schultergelenk	22
› Standardperspektiven	23
› Zusatzperspektiven	23
Darstellungshilfen für den diagnostischen Rundgang am Schultergelenk	24
Darstellung und Dokumentation des präoperativen intraartikulären Befundes und des Operationsergebnisses	25
Auswahl der Perspektive	25
Einsatz des Tasthakens	26
Praktische Hinweise zur schriftlichen Dokumentation	27
Inhalt des OP-Berichtes – Hinweise	27

3. TYPISCHE BEFUNDE UND IHRE DARSTELLUNG SEITEN 28–43

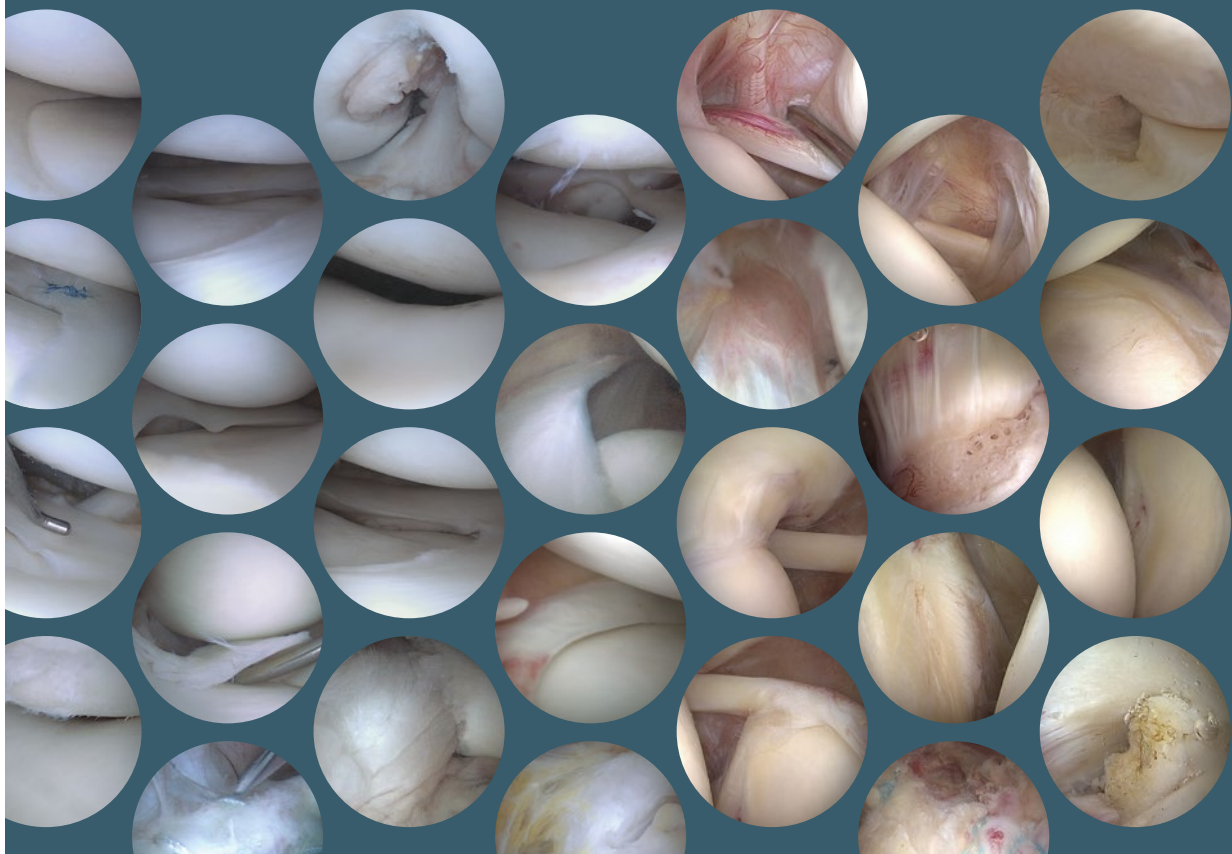
Typische Befunde am Kniegelenk	30
Eingriffe am Meniskus	30
› Innenmeniskusriss / Teilresektion	30
› Innenmeniskusriss / Refixation	30
› Außenmeniskusriss / Teilresektion	31
› Außenmeniskusriss / Refixation	31
Eingriffe am Knorpel	32
› Chondrale Läsion / Mikrofrakturierung	32
› Osteochondrosis dissecans / Refixation	32
Eingriffe bei freien Gelenkkörpern	33
› Freie Gelenkkörper / Gelenkkörperentfernung	33
› Chondromatose / Gelenkkörperentfernung	33
Eingriffe an der Synovialis	34
› Synovitis bei Chondromatose / Synovektomie	34
Eingriffe bei femoropatellarer Instabilität	34
› Mediales Retinakulum / Raffung nach traumatischer Patellaluxation	34
Eingriffe an Bändern	35
› Vordere Kreuzbandruptur / Rekonstruktion	35
› Hintere Kreuzbandruptur / Rekonstruktion	35
Typische Befunde am Schultergelenk	36
Eingriffe am Labrum	36
› Degenerativer Labrumschaden / Labrumglättung, Debridement	36
› Chronische anteroinferiore Instabilität mit Bankartläsion / Labrum-Kapselrefixation, anteroinferiore Stabilisation	36
Eingriffe am Knorpel	37
› Chondralläsion Grad III – IV der glenoidalen Gelenkfläche / Abrasionsarthroplastik	37
› Osteophyten / Resektion	37
Eingriffe bei freien Gelenkkörpern	37
› Freie Gelenkkörper / Gelenkkörperentfernung	37
Eingriffe an der Synovialis und der Kapsel	38
› Rheumatoide Arthritis / Anterosuperiore Synovektomie	38
› Adhäsive Kapsulitis im Stadium II / 270° Arthrolyse	38
› Multidirektionale Instabilität / Kapselraffung	39
› Hill-Sachs-Defekt / Remplissage	39
Eingriffe an der Bizepssehne	40
› Teilruptur der langen Bizepssehne / Tenotomie	40
› Teilruptur der langen Bizepssehne / Tenodese	40
› SLAP II-Läsion / Rekonstruktion	40
› SLAP IV-Läsion / Rekonstruktion	41
Eingriffe an der Rotatorenmanschette	41
› Artikulärseitige Teilrisse der Supraspinatussehne / Debridement	41
› Supraspinatussehne L-Riss / Rekonstruktion	41
Eingriffe im Subakromialraum	42
› Subakromiales Impingementsyndrom / Subakromiale Dekompression	42
› Subakromiale (Arthro-)Fibrose / Adhäsiolyse	42
› Tendinosis Calcarea / Kalkentfernung	42
Eingriffe am Akromioklavikulargelenk	43
› Osteophyten am ACG / Osteophytenresektion	43
› ACG-Arthrose / ACG-Plastik	43

4. SERVICE SEITEN 44–47

FAQ – Häufige Fragen	45
Abkürzungsverzeichnis	46
Weiterführende Informationen	46
Notizen	47

ANHANG SEITEN 48–51

Anhang 1 / Muster:	
Dokumentationsbogen Arthroskopie	49
Anhang 2 / Kurzüberblick:	
Häufige Fehler und ihre Vermeidung	50
Anhang 3 / Checkliste:	
Qualitätsbeurteilungs-Richtlinie Arthroskopie	51
Impressum	52



VORWORT



Liebe Kolleginnen, liebe Kollegen,

nach dem großen Interesse an unserem PraxisWissenSpezial Arthroskopie haben wir diese Broschüre neu aufgelegt. Dabei ist ein Großteil dessen, was wir bei der Erstausgabe im Dezember 2016 veröffentlicht haben, bis heute aktuell. Anderes haben wir überarbeitet und um neues Wissen ergänzt.

Damals wie heute zählt die Arthroskopie zu den häufigsten orthopädischen Eingriffen. Jede zweite der mehr als 500.000 Gelenkspiegelungen jährlich erfolgt ambulant – und seit mehr als 25 Jahren qualitätsgesichert. Mit dieser Broschüre wollen wir Sie in der Praxis dabei unterstützen, die Qualität auf hohem Niveau zu halten.

Ein kurzer Rückblick: Die Arthroskopie gehört zu den ersten Bereichen, für die die KBV mit dem Spitzenverband Bund der Krankenkassen (GKV-Spitzenverband) auf Bundesebene eine Qualitätssicherungs-Vereinbarung abgeschlossen hat.

Anfangs lag der Fokus vor allem auf der Strukturqualität. So dürfen Vertragsärztinnen und Vertragsärzte schon seit 1994 nur dann Arthroskopien zulasten der GKV durchführen, wenn sie bestimmte fachliche Anforderungen erfüllen und über ausreichend praktische Erfahrung verfügen. Der Facharztstatus allein reicht nicht aus.

Einige Kassenärztliche Vereinigungen führten später auf eigene Initiative Stichprobenprüfungen ein, um so auch die Prozessqualität prüfen zu können. Diese Prüfungen finden heute bundesweit nach einem vom Gemeinsamen Bundesausschuss festgelegten standardisierten Verfahren statt – bislang allerdings nur im vertragsärztlichen Bereich.

Die KBV hat sich damals für ein sektorübergreifendes Qualitätssicherungsverfahren zur Arthroskopie eingesetzt, damit in Praxen und Krankenhäusern die gleichen Qualitätssicherungsstandards gelten. Die Beanstandungsquoten bei den bundesweiten Stichprobenprüfungen sind im Vergleich zu anderen QS-Verfahren immer noch relativ hoch. Eine konkrete Fehleranalyse zeigt aber, dass ein großer Anteil davon auf eher formalen oder technischen Fehlern beruht, die im Grunde leicht zu beheben sind. Deshalb hatte sich die KBV entschlossen, zusammen mit Experten für arthroskopische Chirurgie ein PraxisWissenSpezial zur Arthroskopie zu entwickeln. Genau wie die Erstausgabe im Dezember 2016 greift auch die Neuauflage der Broschüre die häufigsten Fehlerquellen bei der Dokumentation von Arthroskopien des Knie- und Schultergelenks auf und zeigt ganz konkret, wie diese vermieden werden können.

Sie finden hierin zum Beispiel Hinweise, wie Sie einen Eingriff einwandfrei dokumentieren und worauf Sie bei der Bilddokumentation achten sollten. Zahlreiche Abbildungen aus der täglichen Praxis sorgen für eine hohe Anschaulichkeit.

Mein besonderer Dank gilt den Mitautoren, Privatdozent Dr. med. Ralf Müller-Rath von der Orthopädischen Praxisklinik Neuss Düsseldorf und Dr. med. Kai Ruße von der Fachklinik 360° in Ratingen, Klinik für Arthroskopie und Sporttraumatologie. Ihre Erfahrungen sind in die Broschüre eingeflossen und sorgen so für einen hohen Praxisbezug.

Ich wünsche eine interessante Lektüre und verbleibe mit freundlichen kollegialen Grüßen

Dr. Andreas Gassen
Vorsitzender des Vorstands der Kassenärztlichen Bundesvereinigung

GRUSSWORT ZUR 1. AUFLAGE



Liebe Kolleginnen, liebe Kollegen,

als Präsident der Gesellschaft für Arthroskopie und Gelenkchirurgie (AGA) begleite ich eine Vielzahl von Projekten zur Qualitätssicherung in der Arthroskopie. Die vorliegende Broschüre stellt hierbei einen besonderen Meilenstein dar. Denn erstmals werden die geltenden Regularien mit aussagekräftigen Bildern und Kommentaren aus „dem echten Leben“ kombiniert präsentiert. Die Broschüre stellt die entscheidenden Informationen für die Beurteilung der Prozessqualität in der Arthroskopie in kompakter und übersichtlicher Weise zusammen, die sowohl den ambulant tätigen Arthroskopen als auch den Mitgliedern der Qualitätssicherungs-Kommission der Kassenärztlichen Vereinigungen eine wichtige Orientierung bieten.

Diese Broschüre ermöglicht eine weitere Kalibrierung des Qualitätssicherungsverfahrens. Diese Notwendigkeit besteht vor dem Hintergrund der vielen Akteure in der Qualitätsbeurteilung und der Problematik, durch einfache Formfehler falsch-positive Auffälligkeiten zu erzeugen, unbedingt.

Daher danke ich den Autoren und der Kassenärztlichen Bundesvereinigung für ihre mühevollen, akribischen und für die Gemeinschaft der arthroskopisch tätigen Ärzte wertvollen Arbeit sehr.

A handwritten signature in black ink that reads "Peter Angele". The signature is fluid and cursive.

Prof. Dr. med. Peter Angele

Präsident der Gesellschaft für Arthroskopie und Gelenkchirurgie (AGA), 2016

EINFÜHRUNG



Liebe Kolleginnen, liebe Kollegen,

die Entwicklung der Arthroskopie stellt ohne Zweifel einen der größten Meilensteine auf dem Gebiet der Gelenkchirurgie dar. Die minimal-invasive, gewebeschonende und damit verhältnismäßig schmerzarme Methode erlaubt die Durchführung auch komplexer Operationen als ambulanten Eingriff. Hierbei eine möglichst hohe Prozessqualität anzustreben, ist für jeden Operateur eine Selbstverständlichkeit, denn sie gilt als Garant für eine entsprechend hohe Ergebnisqualität und damit Patientenzufriedenheit. Vor diesem Hintergrund verwundert die hohe Beanstandungsquote in den bisherigen Stichprobenprüfungen. In einer aufgeregten berufspolitischen Landschaft werden solche Ergebnisse leider keiner ruhigen und konstruktiven Beurteilung unterzogen, sondern allzu schnell mit Vorwürfen und dem Ruf nach Sanktionen verknüpft.

Aus vielen Gesprächen und der eigenen Analyse wissen wir, dass eine Reihe dieser Beanstandungen keine „schlechten Operationen“ reflektieren, sondern durch Formfehler in der Dokumentation gemäß der Qualitätsbeurteilungs-Richtlinie Arthroskopie zustande kommen. Viele Operateure haben sich mit dem Richtlinienentwurf nicht ausreichend vertraut gemacht und kennen die entsprechenden „Fallstricke“ nicht. Die sehr bürokratisch anmutende Richtlinie scheint dem Geist eines freiberuflich tätigen Arztes, welcher sich vornehmlich auf die Individualität des Falles konzentriert und seine Dokumentationsweise frei wählen möchte, zu widersprechen.

Wir waren daher sehr erfreut, als die Kassenärztliche Bundesvereinigung auf uns mit dem Vorschlag einer solchen Broschüre zukam. Denn die gemeinsame Darstellung von Richtlinienentwurf, ärztlichen Hinweisen, Interpretationshilfen und fotografischer Veranschaulichung bietet die Chance, hier eine Brücke zu schlagen. Wir haben uns bemüht, mit praxisnahen Beispielen mögliche Fallstricke bei der Beurteilung der von Ihnen einzureichenden Patientenunterlagen aufzuzeigen. Sämtliche arthroskopischen Bilder stammen aus der täglichen Versorgung unserer Patienten. Selbstverständlich möchten wir Ihnen hier weder ein Lehrbuch für Arthroskopie präsentieren noch strikte Vorgaben für Ihre Arbeitsweise machen. Wir hoffen vielmehr, dass die Bilder und Ausführungen insbesondere für „Neulinge“ im ambulanten Operieren eine wertvolle Hilfestellung bei Fragen der Operationsdokumentation sind. Es wäre für uns eine große Freude, wenn die Zahl der Beanstandungen bei den Stichprobenprüfungen sinken würde und diese Broschüre hierzu einen Beitrag leisten könnte.

Wir möchten uns bei dem Team unserer Co-Autoren der Kassenärztlichen Bundesvereinigung für die sehr konstruktive Zusammenarbeit bedanken. Ein weiterer Dank gebührt dem Kollegen Dr. Andreas Klönz aus Heidelberg, der aus seiner Arbeit in der Qualitätssicherungs-Kommission Baden-Württemberg wertvolle Tipps beigesteuert hat.

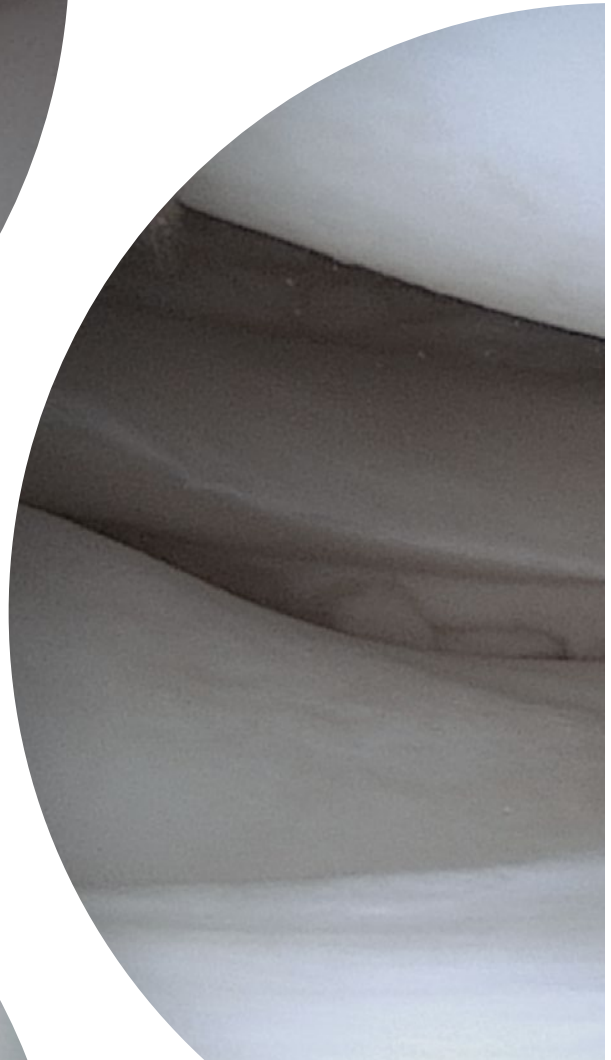

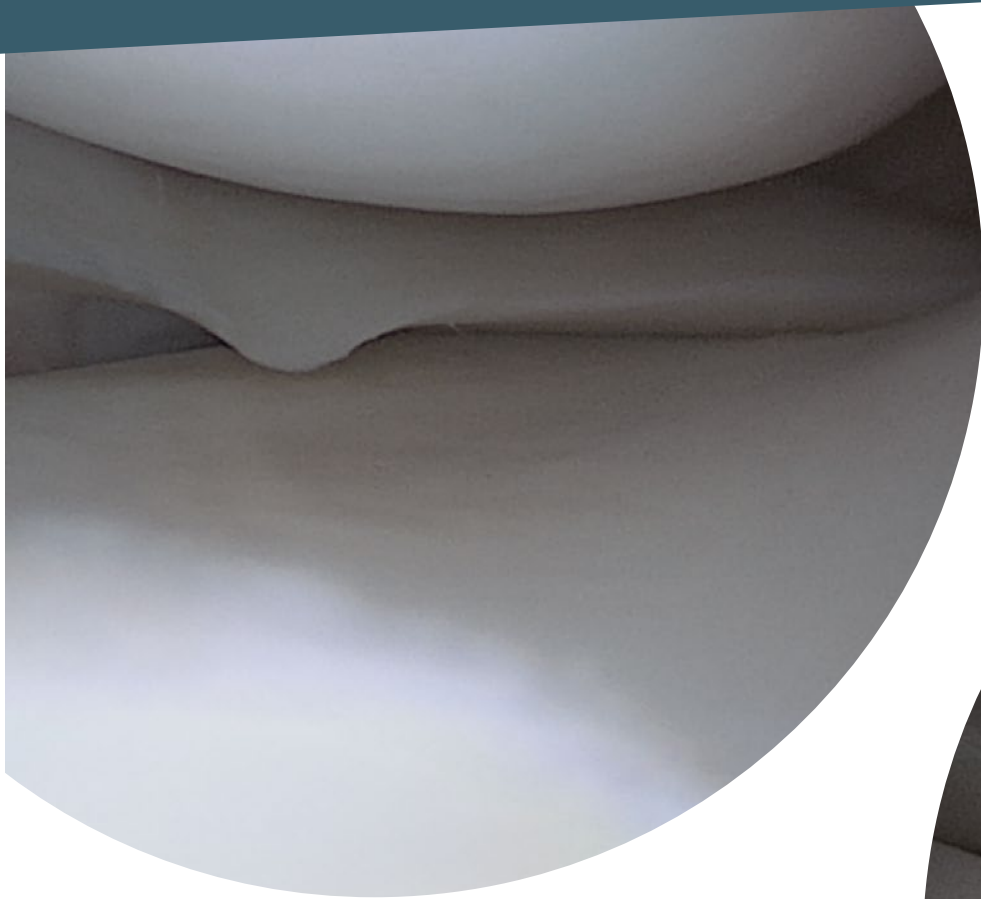
Mit kollegialen Grüßen

Priv.-Doz. Dr. med. Ralf Müller-Rath
Facharzt für Orthopädie und Unfallchirurgie
Orthopädische Praxisklinik Neuss Düsseldorf (OPND)

Dr. med. Kai Ruße
Facharzt für Orthopädie und Unfallchirurgie
Fachklinik 360°, Ratingen
Klinik für Arthroskopie und Sporttraumatologie

1

RECHTLICHE VORGABEN: ÜBERPRÜFUNG DER DOKUMENTATION IM BEREICH ARTHROSKOPIE



ANFORDERUNGEN AN DIE SCHRIFTLICHE UND BILDICHE DOKUMENTATION ARTHROSKOPISCHER OPERATIONEN

Der Gemeinsame Bundesausschuss (G-BA) als oberstes Beschlussgremium der gemeinsamen Selbstverwaltung von Vertragsärzten, Vertragszahnärzten, Psychotherapeuten, Krankenhäusern und Krankenkassen hat die Anforderungen an die Dokumentation arthroskopischer Operationen sowie die Durchführung von Stichprobenprüfungen in diesem Bereich in zwei Richtlinien geregelt. Die Organisation und Durchführung der Stichprobenprüfung im Bereich der Arthroskopie richtet sich nach der „Qualitätsprüfungs-Richtlinie vertragsärztliche Versorgung“¹. Die inhaltlichen Vorgaben (Kriterien zur Qualitätsbeurteilung, Beurteilungsschemata) sind in der „Qualitätsbeurteilungs-Richtlinie Arthroskopie“² festgelegt, wobei diese ausschließlich Knie- und Schulter-Arthroskopien betrifft.

Alle Ärzte, die im Rahmen der Stichprobenprüfung geprüft werden, müssen zunächst nur folgende Unterlagen einreichen:

Aus der schriftlichen Dokumentation:
OP-Bericht

Aus der bildlichen Dokumentation:
die während der arthroskopischen Operation erstellten Einzelbilder, Videos oder Teilsequenzen der Videos

➔ SCHRIFTLICHE DOKUMENTATION

Die Anforderungen an die schriftliche Dokumentation arthroskopischer Operationen sind in § 4 der Qualitätsbeurteilungs-Richtlinie Arthroskopie geregelt (vgl. nebenstehende Abbildung). Die Prüfung der schriftlichen Dokumentation erfolgt vorrangig auf der Grundlage des OP-Berichtes. Wenn aus vom Arzt eingereichten OP-Bericht die in der Qualitätsbeurteilungs-Richtlinie Arthroskopie festgelegten Dokumentationsinhalte nicht oder nicht ausreichend ersichtlich sind, fordert die Kassenärztliche Vereinigung weitere Unterlagen an. Selbstverständlich kann ein Arzt auch ergänzende Unterlagen einreichen, falls nicht sämtliche der nebenstehend genannten Angaben aus seinem OP-Bericht ersichtlich sind. Ein Muster eines OP-Berichts, welcher den Vorgaben der Qualitätsbeurteilungs-Richtlinie Arthroskopie entspricht, befindet sich im Anhang Seite 49.

¹ Richtlinie des Gemeinsamen Bundesausschusses zu Auswahl, Umfang und Verfahren bei Qualitätsprüfungen im Einzelfall nach § 135b Absatz 2 SGB V in Verbindung mit § 92 Absatz 1 Satz 2 Nummer 13 SGB V (Qualitätsprüfungs-Richtlinie vertragsärztliche Versorgung/QP-RL)

² Richtlinie des Gemeinsamen Bundesausschusses über Kriterien zur Qualitätsbeurteilung arthroskopischer Operationen am Knie- und am Schultergelenk nach § 135b Absatz 2 SGB V (Qualitätsbeurteilungs-Richtlinie Arthroskopie/QBA-RL)

Zur Nachvollziehbarkeit des Entscheidungsganges gehört auch, dass der gesundheitliche Nutzen der arthroskopischen Operation die Risiken, auch in Abwägung zu Behandlungsalternativen, überwiegt.

Wichtig ist, dass im OP-Bericht die genannten Anforderungen enthalten und schlüssig sind.

INHALT EINES OPERATIONSBERICHTS (OP-BERICHT)

Versichertenidentifizierende Daten
(insbesondere Vor- und Zuname, Geburtsdatum)

Operationsdatum

Name des Operateurs, ggf. der Assistenten,
und des Anästhesisten

Nachvollziehbarer Entscheidungsgang zur Durchführung einer Knie- beziehungsweise Schultergelenksarthroskopie bezogen auf den präoperativen Befund und die Verdachtsdiagnose oder die Diagnose mit Seitenangabe

Nachvollziehbare und fachgerechte Auswahl
und Durchführung der medizinischen Intervention

ggf. Blutsperrezeit/Blutleerezeit

durchgeführte Art der Lagerung des Patienten

Operationsdauer

bei Normalbefund am Gelenk
entsprechende Feststellung

bei pathologischem Befund detaillierte Beschreibung
(Lokalisation mit Seitenangabe, Größe, Form,
Struktur usw.)

Beschreibung des Endbefundes nach Abschluss
der Operation

begründete Benennung nicht darstellbarer
beziehungsweise in der Bilddokumentation nicht
zu beurteilender Areale

Angaben zur Indikation eventueller Folgeeingriffe
oder konservativer Maßnahmen

➤ BILDICHE DOKUMENTATION

Die Anforderungen an die bildliche Dokumentation, das heißt die während der arthroskopischen Operationen erstellten Einzelbilder, Videos oder Teilsequenzen der Videos sind ebenfalls in § 4 der Qualitätsbeurteilungs-Richtlinie Arthroskopie geregelt.

Die Bilddokumentation muss die Seitenangabe, das Operationsdatum, den Namen des Operateurs und der Praxis beziehungsweise Klinik enthalten.

Bei allen Arthroskopien des Kniegelenks ist ein diagnostischer Rundgang mit obligater Darstellung aller Kompartimente zu dokumentieren einschließlich:

- › Innenmeniskus mit Hinterhorn
- › Außenmeniskus mit Hinterhorn
- › Interkondylarregion (vorderes/hinteres Kreuzband)
- › Femuropatellargelenk
- › gegebenenfalls Darstellung der Befunde, die wesentlich sind für die Indikation eines Folgeeingriffs oder das weitere konservative Vorgehen (z. B. Knorpelschäden, Synovitiden, Bandverletzungen)

Bei allen Arthroskopien des Schultergelenks ist ein diagnostischer Rundgang zu dokumentieren mit obligater Darstellung von:

- › Rotatorenmanschette – Übergang Humeruskopf
- › langer Bizepssehne mit Ansatz
- › Labrum mit Kapselkomplex
- › gegebenenfalls glenohumoraler Knorpelbelag
- › gegebenenfalls Darstellung der Befunde, die wesentlich sind für die Indikation eines Folgeeingriffs oder das weitere konservative Vorgehen (z. B. Fehlen der glenohumoralen Bänder, Rotatorenmanschettenrupturen)

Die Bilddokumentation muss eine Beurteilung des präoperativen intraartikulären Befundes und des Operationsergebnisses ermöglichen, gegebenenfalls unter Verwendung eines Tasthakens.

Der präoperative intraartikuläre Befund und das postoperative Ergebnis sollten aus einer vergleichbaren Perspektive und Kameraeinstellung vorgenommen worden sein.

Falls ein unvorhergesehener technischer Defekt eine Bilddokumentation nicht ermöglicht, muss dies unter Angabe der Gründe im OP-Bericht vermerkt werden.

HINWEIS ZUM DATENSCHUTZ

Der G-BA hat das Verfahren der Pseudonymisierung patientenbezogener Daten mit der Neufassung der Qualitätsbeurteilungs-Richtlinie Arthroskopie (QBA-RL) neu geregelt. Ärzten entsteht für die Sicherstellung des Datenschutzes im Rahmen der Qualitätsprüfung kein gesonderter Aufwand. Die Ärzte übermitteln die angeforderten schriftlichen und bildlichen Unterlagen aus der ärztlichen Dokumentation an die jeweilige Kassenärztliche Vereinigung. Diese prüft die Zuordnungsfähigkeit der schriftlichen und bildlichen Dokumentation zu einem Patienten und pseudonymisiert die ihr vorliegenden Unterlagen. Diese pseudonymisierten Unterlagen werden dann an die Qualitätssicherungs-Kommission weitergeleitet. Die Qualitätssicherungs-Kommission erhält somit immer nur Unterlagen, die in Bezug auf die Patientenidentität pseudonymisiert wurden.

ÜBERPRÜFUNG DER DOKUMENTATION

➤ STICHPROBENPRÜFUNG

Die Überprüfung der schriftlichen und bildlichen Dokumentation im Bereich Arthroskopie wird von den Kassenärztlichen Vereinigungen stichprobenhaft durchgeführt. Nach der Qualitätsprüfungs-Richtlinie vertragsärztliche Versorgung werden mindestens 4 Prozent³ der Ärzte, die arthroskopische Eingriffe am Knie oder an der Schulter durchführen, überprüft. Die Auswahl der zu überprüfenden Ärzte führt die Kassenärztliche Vereinigung per Zufallsgenerator nach einem statistisch gesicherten Verfahren durch.

➤ PRÜFUNG VON ERST-GENEHMIGUNGSINHABERN

Die Qualitätsbeurteilungs-Richtlinie Arthroskopie des G-BA sieht zudem vor, dass alle Ärzte, die erstmals eine Genehmigung bei ihrer Kassenärztlichen Vereinigung für die Arthroskopie von Knie- und Schultergelenken beantragt haben, ebenfalls überprüft werden. Die Stichprobenziehung bezieht sich auf die Arthroskopien, die in den ersten 12 Monaten nach Genehmigungserteilung erfolgt sind.

➤ PRÜFUNGSINHALT

Die Stichprobenprüfung erfolgt auf der Grundlage der schriftlichen und bildlichen Dokumentationen von arthroskopischen Operationen am Knie- und Schultergelenk. Hierzu werden von der Kassenärztlichen Vereinigung bei jedem zu überprüfenden Arzt aus allen abgerechneten arthroskopischen Leistungen zufällig 12 Patienten ausgewählt und diese dem Arzt zusammen mit dem jeweiligen Untersuchungsdatum und den entsprechenden Abrechnungsziffern schriftlich mitgeteilt. Dabei werden die im Rahmen der Behandlung dieser Patienten erstellten OP-Berichte und Bilddokumentationen angefordert. Sind aus den eingereichten Unterlagen die in der Qualitätsbeurteilungs-Richtlinie Arthroskopie festgelegten Dokumentationsinhalte nicht oder nicht ausreichend ersichtlich, fordert die Kassenärztliche Vereinigung weitere, darüber hinausgehende Unterlagen an. Die Überprüfung der schriftlichen und bildlichen Dokumentation umfasst die folgenden Aspekte:

- › fachgerechte Indikationsstellung
- › fachgerechte Durchführung der arthroskopischen Operation
- › nachvollziehbare Dokumentation der arthroskopischen Operation
- › Zuordnungsfähigkeit der schriftlichen und bildlichen Dokumentation zu einem Patienten

³) Vgl. § 6 Abs. 2 Satz 1 Qualitätsprüfungs-Richtlinie vertragsärztliche Versorgung

ÜBERPRÜFUNG DURCH DIE QUALITÄTSSICHERUNGS-KOMMISSION ARTHROSKOPIE

➤ ÄRZTE PRÜFEN ÄRZTE

Zur Durchführung der Stichprobenprüfungen im Bereich Arthroskopie haben die Kassenärztlichen Vereinigungen „Qualitätssicherungs-Kommissionen Arthroskopie“ eingerichtet. Diese Kommissionen setzen sich jeweils aus mindestens 3 ärztlichen Mitgliedern zusammen, die auf dem Gebiet der Arthroskopie als besonders erfahren gelten. In der Regel sind es niedergelassene arthroskopisch tätige Ärzte aus dem jeweiligen KV-Bereich. An den Sitzungen der Qualitätssicherungs-Kommission Arthroskopie nimmt ein Vertreter aus der Verwaltung der Kassenärztlichen Vereinigung, meist aus der „Geschäftsstelle Qualitätssicherung“, mit beratendem Status und ohne Stimmrecht teil. Darüber hinaus können auch die Landesverbände der Krankenkassen und die Verbände der Ersatzkassen auf Landesebene 2 in dem jeweiligen Leistungsbereich qualifizierte fachärztliche Vertreter benennen, die an den Sitzungen mit beratendem Status und ohne Stimmrecht teilnehmen. Sämtliche Mitglieder sind zur Verschwiegenheit verpflichtet. Auf Grundlage der Ergebnisniederschrift entscheidet dann die Kassenärztliche Vereinigung über die zu treffenden Maßnahmen.

➤ BUNDESWEITER AUSTAUSCH

Durch einen regelmäßigen Informationsaustausch und Treffen der Qualitätssicherungs-Kommissionen Arthroskopie der Kassenärztlichen Vereinigungen soll – unter Koordination der KBV – gewährleistet werden, dass die Stichprobenprüfungen im Bereich Arthroskopie bundesweit einheitlich durchgeführt werden. Bei diesen Treffen wird über die bundesweiten Prüfergebnisse und mögliche Qualitätsförderungsmaßnahmen beraten. Auch dieses PraxisWissenSpezial kam unter Mitwirkung von ärztlichen Kollegen aus der Qualitätssicherungs-Kommission Arthroskopie und durch deren konkrete Erfahrungen bei der Durchführung von Stichprobenprüfungen zustande.

BEURTEILUNGSKRITERIEN FÜR DIE BEWERTUNG DER SCHRIFTLICHEN UND BILDLICHEN DOKUMENTATION

Die eingereichten schriftlichen und bildlichen Dokumentationen werden von der Qualitätssicherungs-Kommission Arthroskopie der Kassenärztlichen Vereinigung in Hinblick auf die Erfüllung der folgenden 4 Kriterien überprüft:

1. FACHGERECHTE INDIKATION

Der Entscheidungsgang zur Durchführung einer Knie- oder Schultergelenksarthroskopie bezogen auf den präoperativen Befund und die Verdachtsdiagnose oder die Diagnose mit Seitenangabe muss erstens nachvollziehbar und zweitens nachvollziehbar dokumentiert sein. Dabei gehört zur Nachvollziehbarkeit des Entscheidungsganges auch, dass der gesundheitliche Nutzen der arthroskopischen Operation die Risiken (auch in Abwägung zu Behandlungsalternativen) überwiegt.

2. FACHGERECHTE DURCHFÜHRUNG DER ARTHROSKOPISCHEN OPERATION

Die Auswahl der medizinischen Intervention und die Durchführung der medizinischen Intervention müssen sowohl fachgerecht als auch nachvollziehbar dokumentiert sein.

3. NACHVOLLZIEHBARE DOKUMENTATION DER ARTHROSKOPISCHEN OPERATION

Die schriftliche und bildliche Dokumentation muss bestimmte Angaben enthalten beziehungsweise Vorgaben erfüllen. Welche dies sind, haben wir nachfolgend aufgeführt.

Das gehört zur schriftlichen Dokumentation:

- › Operationsdatum
- › Name des Operateurs, gegebenenfalls zusätzlich der Assistenten und des Anästhesisten
- › durchgeführte Art der Lagerung
- › gegebenenfalls Blutsperrzeit/Blutleerezeit
- › Operationsdauer
- › bei Normalbefund am Schultergelenk entsprechende Feststellung
- › bei pathologischem Befund detaillierte Beschreibung (Lokalisation mit Seitenangabe, Größe, Form, Struktur usw.)
- › Beschreibung Endbefund nach Operationsabschluss
- › begründete Benennung nicht darstellbarer beziehungsweise in der Bilddokumentation nicht zu beurteilender Areale

Das gehört zur bildlichen Dokumentation:

- › Seitenangabe
- › Operationsdatum
- › Name des Operateurs, Name der Praxis bzw. der Klinik
- › Die Bilddokumentation muss eine Beurteilung des präoperativen intraartikulären Befundes und des Operationsergebnisses ermöglichen (ggf. unter Verwendung eines Tasthakens).
- › Der präoperative intraartikuläre Befund und das postoperative Ergebnis sollten aus einer vergleichbaren Perspektive und Kameraeinstellung vorgenommen worden sein.

Bei allen Arthroskopien des Kniegelenks wird beurteilt, ob ein diagnostischer Rundgang mit obligater Darstellung aller Kompartimente dokumentiert wurde. Dabei sollten folgende Strukturen ersichtlich sein:

- › Innenmeniskus mit Hinterhorn
- › Außenmeniskus mit Hinterhorn
- › Interkondylarregion (vorderes/hinteres Kreuzband)
- › Femuropatellargelenk
- › gegebenenfalls Darstellung der Befunde, die wesentlich sind für die Indikation eines Folgeeingriffs oder das weitere konservative Vorgehen (z. B. Knorpelschäden, Synovitiden, Bandverletzungen)

Bei allen Arthroskopien des Schultergelenks wird beurteilt, ob ein diagnostischer Rundgang dokumentiert wurde mit obligater Darstellung von:

- › Rotatorenmanschette – Übergang Humeruskopf
- › langer Bizepssehne mit Ansatz
- › Labrum mit Kapselkomplex
- › gegebenenfalls glenohumoraler Knorpelbelag
- › gegebenenfalls Darstellung der Befunde, die wesentlich sind für die Indikation eines Folgeeingriffs oder das weitere konservative Vorgehen (z. B. Fehlen der glenohumoralen Bänder, Rotatorenmanschettenrupturen)

Hinweis: Falls im Ausnahmefall wegen eines unvorhergesehenen technischen Defektes eine Bilddokumentation nicht möglich war, muss dies im OP-Bericht mit Angabe der Gründe vermerkt worden sein.

4. ZUORDNUNGSFÄHIGKEIT DER SCHRIFTLICHEN UND BILDLICHEN DOKUMENTATION ZU EINEM PATIENTEN

Der OP-Bericht und die Einzelbilder, Videos oder Teilsequenzen der Videos müssen ohne weitere Hilfsmittel dem Patienten zugeordnet werden können.

Die Bilddokumentation muss klar und nachvollziehbar gekennzeichnet und eindeutig einem Patienten mit den korrekten versichertenidentifizierenden Daten (insbesondere Vor- und Zuname sowie Geburtsdatum) zuzuordnen sein.

Zur eindeutigen Identifikation müssen die Patientenidentifikation, das Operationsdatum, der Name des Operateurs und der Praxis beziehungsweise Klinik aus der Bilddokumentation ersichtlich sein.

Die Arthroskopie muss in der Zusammenschau von OP-Bericht und Bilddokumentation im Hinblick auf die Auswahl und Durchführung der medizinischen Intervention schlüssig und nachvollziehbar sein.

ERGEBNISSE DER STICHPROBENPRÜFUNG UND KONSEQUENZEN FÜR DEN GEPRÜFTEN ARZT

➤ ERGEBNISSE DER PRÜFUNGEN

Die Qualitätssicherungs-Kommission Arthroskopie prüft auf der Grundlage der 12 eingereichten Patientendokumentationen zunächst die im Rahmen der Arthroskopie erstellte schriftliche und bildliche Dokumentation jedes einzelnen Patienten der Stichprobe. Die Einzelbewertung erfolgt anhand des in der Qualitätsbeurteilungs-Richtlinie Arthroskopie festgelegten Bewertungsschemas für die Einzelbewertung (vgl. § 5 Abs. 3 QBA-RL).

Die Gesamtbewertung basiert auf den Einzelbewertungen der 12 Patientendokumentationen. Sie erfolgt anhand des in der Qualitätsbeurteilungs-Richtlinie Arthroskopie festgelegten Bewertungsschemas für die Gesamtbewertung (vgl. § 5 Abs. 4 QBA-RL), das folgende Beurteilungskategorien unterscheidet:

- › keine Beanstandungen
- › geringe Beanstandungen
- › erhebliche Beanstandungen
- › schwerwiegende Beanstandungen

Von großer Bedeutung ist hier insbesondere, dass der vom Arzt durchgeführte arthroskopische Eingriff in den eingereichten Unterlagen entsprechend den Vorgaben der Qualitätsbeurteilungs-Richtlinie Arthroskopie vollständig und im Hinblick auf den Einzelfall nachvollziehbar dokumentiert wurde.

➤ KONSEQUENZEN FÜR DEN ARZT

Die Kassenärztliche Vereinigung entscheidet auf Grundlage der Ergebnisniederschrift der Qualitätssicherungs-Kommission Arthroskopie und der Gesamtbewertung über die zu treffenden Maßnahmen. Diese Maßnahmen sind konkret in der Qualitätsprüfungs-Richtlinie vertragsärztliche Versorgung aufgeführt (vgl. § 10 QP-RL). So erhält ein Arzt bei geringen Beanstandungen eine schriftlichen Empfehlung zur Beseitigung der festgestellten Mängel innerhalb einer angemessenen Frist, gegebenenfalls verbunden mit einem kollegialen Beratungsgespräch. Bei erheblichen oder schwerwiegenden Beanstandungen kann beispielsweise zudem die Nichtvergütung oder Rückforderung bereits geleisteter Vergütungen der beanstandeten Leistungen, eine Praxisbegehung oder ein Kolloquium erfolgen. Möglich ist darüber hinaus auch der Widerruf der Abrechnungsgenehmigung für arthroskopische Leistungen. In einigen Fällen muss der Arzt auch an einer Wiederholungsprüfung teilnehmen, um festzustellen, ob die Qualitätsmängel behoben wurden.


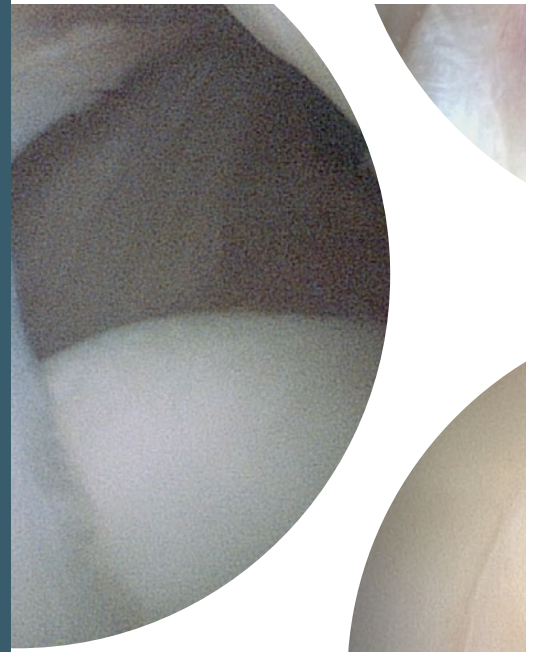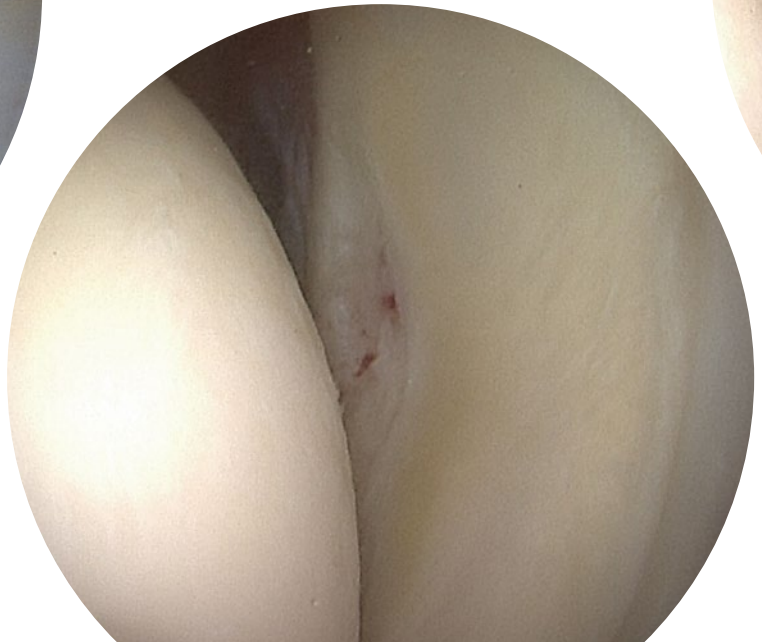
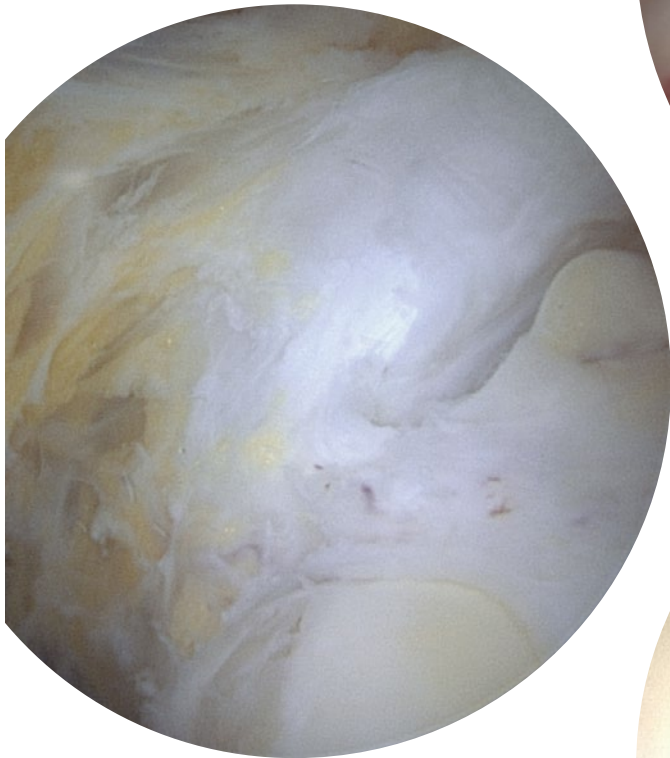
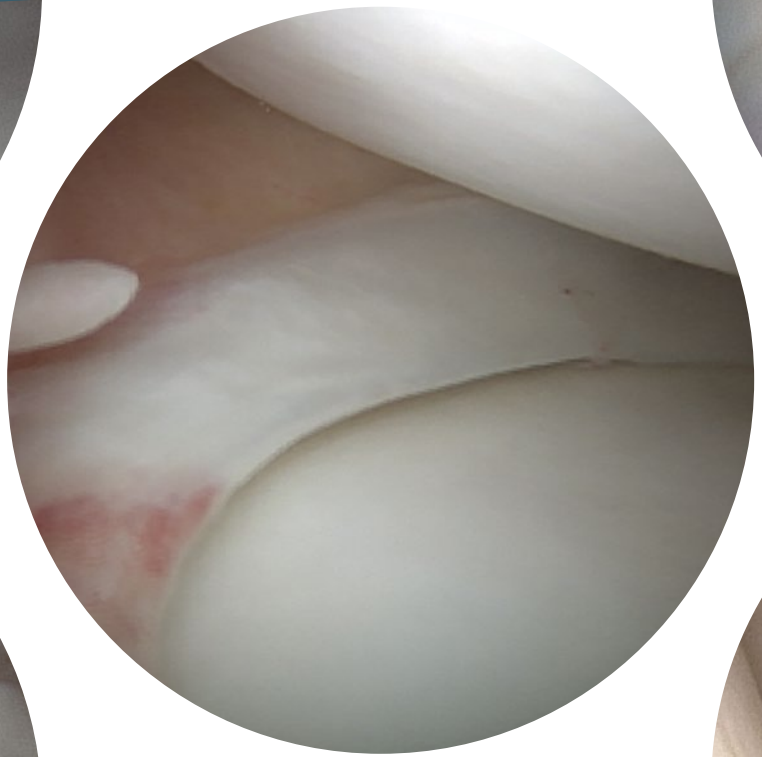

TIPP

Aus der Prüfpraxis der Qualitätssicherungs-Kommissionen Arthroskopie seien als Beispiele für erhebliche und/oder schwerwiegende Beanstandungen bei der Schriftdokumentation etwa die fehlenden Angaben zur Anästhesieform oder zu eventuellen Folgeeingriffen oder konservativen Maßnahmen genannt. Bei der Bilddokumentation sind es zu kleine Bildausschnitte, zu helle/dunkle/unscharfe Bilder, der fehlende Tasthakeneinsatz, ein nicht erkennbarer diagnostischer Rundgang oder die fehlende Bildokumentation eines prä- und/oder postoperativen Befundes.

Im Anhang (Seite 50) findet sich eine Übersicht der häufigsten durch die Qualitätssicherungs-Kommissionen festgestellten Fehler und deren Vermeidung.

2

PRAKTISCHE HINWEISE: DOKUMENTATION DER ARTHROSKOPIE



DARSTELLUNG DER GEFORDERTEN BILDINHALTE

IDENTIFIKATION IN DER BILDDOKUMENTATION

Die Bilddokumentation – das heißt Einzelbilder, Videos oder Teilsequenzen der Videos – können ohne weitere Hilfsmittel einem Patienten zugeordnet werden und sind mit den korrekten versichertenidentifizierenden Daten (insbesondere Vor- und Zuname sowie Geburtsdatum) gekennzeichnet. So schreibt es die Qualitätsbeurteilungs-Richtlinie Arthroskopie vor. Darüber hinaus muss die Bilddokumentation die Seitenangabe, das Operationsdatum, den Namen des Operateurs, der Praxis beziehungsweise Klinik enthalten.

Hinweis: In einer Stichprobenprüfung durch die Kassenärztliche Vereinigung wird die fehlende bildliche Dokumentation als schwerwiegender Mangel gewertet. Das Bildmaterial muss unbedingt eindeutig dem Patienten und dem untersuchenden Arzt beziehungsweise der Praxis zugeordnet werden können.

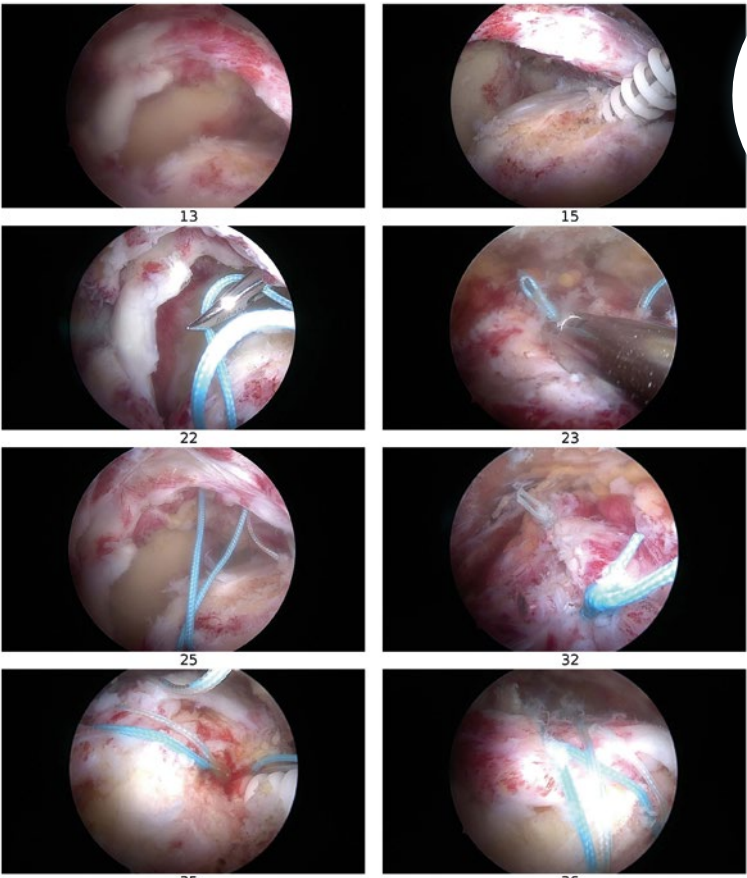
Die Richtlinie gibt vor, dass alle vier der genannten Angaben auf den Bildern vorhanden sein müssen. Dies ist aufgrund technischer Beschränkungen nicht in allen Fällen möglich. Eine eindeutige Zuordnung der schriftlichen und bildlichen Dokumentation zu einem bestimmten Patienten und einer bestimmten Einrichtung kann auch dann möglich sein, wenn der Name und das Geburtsdatum des Patienten auf dem Bildausdruck erkennbar sind und die weiteren Angaben (zum Beispiel Operationsdatum, Operateur, Einrichtung) aus dem dazugehörigen OP-Bericht hervorgehen. Selbstverständlich muss der OP-Bericht eindeutig dem entsprechenden Patienten zugeordnet werden können (Dokumentationsbeispiele siehe Abbildung unten und Seite 16).

Üblicherweise erfolgt die einzureichende Bilddokumentation mittels eines Gesamtausdrucks der elektronischen Dokumentation oder mittels ausgedruckter Einzelbilder mit vollständiger Beschriftung.

Praxis: Orthopädische Praxisklinik Neuss
Chirurg: Dr. Müller-Rath

Identifikation
Praxis und Arzt

05/02/2016
Operationsdatum



Patient: Max Mustermann, 01.01.1960
Eingriff: ASK Schulter rechts

Versichertenidentifizierende Daten

Seitenangabe



Dokumentationsbeispiel 1:
Ausdruck einer elektronischen Bilddokumentation. Die nach der Qualitätsbeurteilungs-Richtlinie Arthroskopie geforderte Beschriftung der Bilddokumentation ist vollständig.

Hinweis:
Bitte achten Sie darauf, dass aus der Bilddokumentation die Seitenangabe hervorgehen muss.

TIPP

Oft können Sie in Ihrem Dokumentationssystem bestimmte Einstellungen vornehmen, die eine Zuordnung zum Patienten erleichtern oder die Dokumentation vereinfachen.

Versetzen Sie sich in die Lage eines ärztlichen Kollegen der Qualitätssicherungs-Kommission Arthroskopie. Dieser muss Ihre Bilder und den OP-Bericht ohne jegliche Kenntnisse über den Patienten und den Operationsverlauf im Nachhinein beurteilen können. Darüber hinaus muss die Kassenärztliche Vereinigung die Eindeutigkeit der Zuordnungsfähigkeit der schriftlichen und bildlichen Dokumentation zu einem Patienten überprüfen können. Stellen Sie daher sicher, dass Ihre Dokumentation vollständige Angaben enthält und mit wenigen aussagekräftigen Bildern Ihr operatives Vorgehen darstellt. Dabei kann eine Beschriftung der auf dem Bild erkennbaren Bildinhalte hilfreich sein, ist jedoch nicht verpflichtend. Nutzen Sie hierzu auch die Checkliste zur Qualitätsbeurteilungs-Richtlinie Arthroskopie im Anhang Seite 51.

TIPP

Beim Ausdruck der Bilder mit einem Videoprinter werden die in der Bilddokumentation geforderten Angaben nicht immer automatisch auf die Bilder aufgedruckt. Eine eindeutige Zuordnung der Bilder zu dem OP-Bericht ist aber unbedingt erforderlich, zum Beispiel durch Beschriftung der Bilder, durch einen Aufkleber mit Patientendaten oder auch durch das Anheften an den OP-Bericht.

In dem unten gezeigten Dokumentationsbeispiel 2 ist die Kennzeichnung der Bilder durch die nachträgliche Beschriftung erfolgt (hier durch einen Aufkleber). So sind die Bilder eindeutig einem bestimmten Patienten zugeordnet (versichereridentifizierende Daten und Operationsdatum). Aus dem OP-Bericht, der ebenfalls eindeutig diesem Patienten zuordenbar ist, gehen die weiteren Angaben, zum Beispiel zum Arzt und zur Praxis hervor.

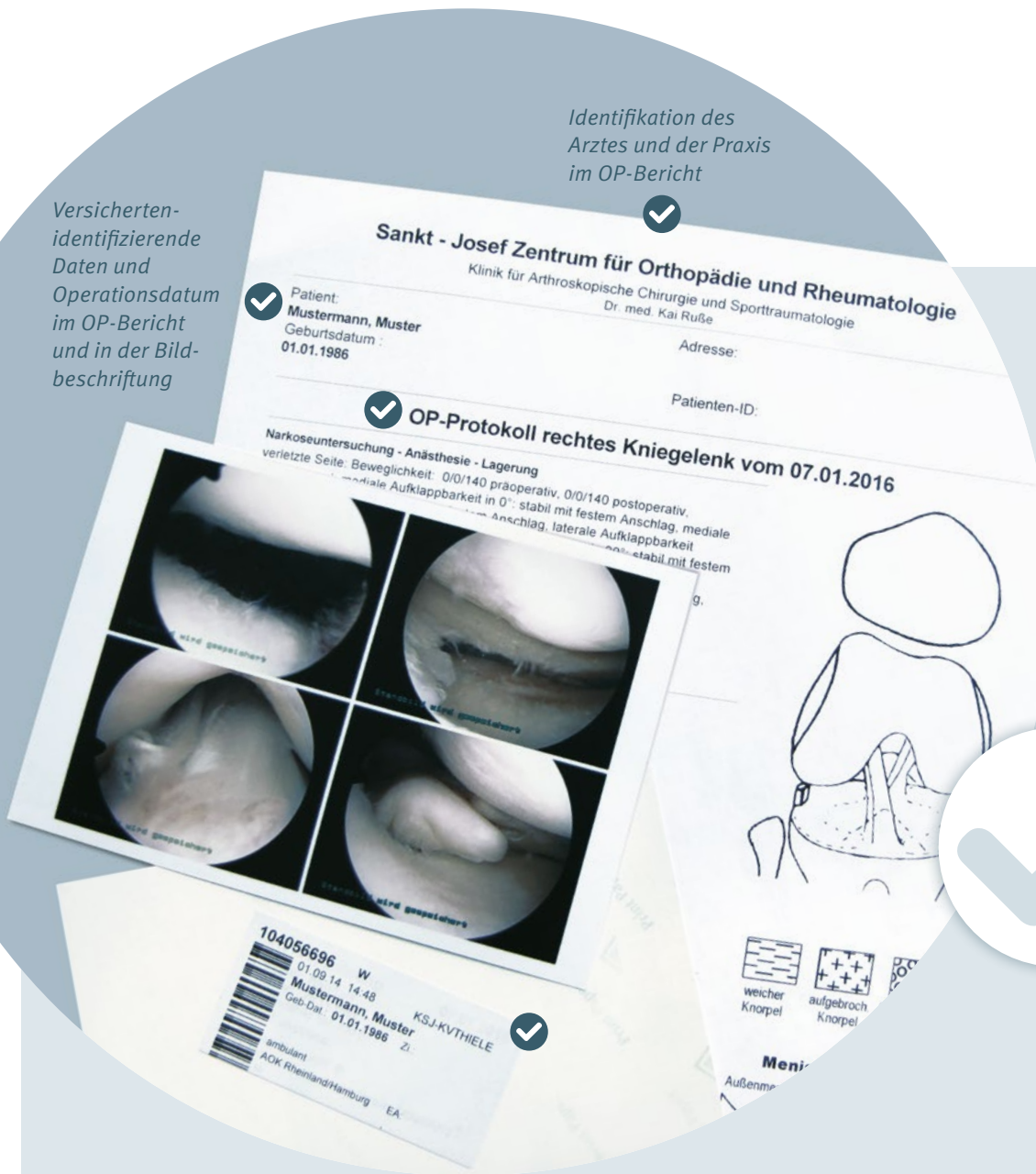
Identifikation des Arztes und der Praxis im OP-Bericht



Versicherten-identifizierende Daten und Operationsdatum im OP-Bericht und in der Bildbeschriftung



Dokumentationsbeispiel 2: OP-Bericht und Ausdruck einer Bilddokumentation mittels analogen Videoprinters. Nachträgliche Angabe der versicherten-identifizierenden Daten mithilfe eines Aufklebers (verkleinerte Darstellung). Die nach der Qualitätsbeurteilungs-Richtlinie Arthroskopie geforderte Beschriftung der Bilddokumentation ist vollständig.



➤ DOKUMENTATIONSWEGE

Die Dokumentation kann gemäß der Qualitätsbeurteilungs-Richtlinie Arthroskopie als Einzelbilder, Videos oder Teilsequenzen der Videos erfolgen, außerdem muss sie zugreifbar archiviert sein.

Erstellung von Einzelbildern

Für jede in der Richtlinie geforderte Einstellung (präoperativer intraartikulärer und post-operativer Befund, diagnostischer Rundgang) sollte ein einzelnes Bild angefertigt werden. Das Einzelbild darf nicht kleiner als 35 mm im Durchmesser sein. Bei Videoprintern können so 4 Bilder pro Ausdruck (Papierformat 144 x 100 mm) dargestellt werden. Digital vorliegende Bilder müssen nicht ausgedruckt werden, sondern können auch auf Datenträgern (z. B. CD, DVD, USB-Stick) oder elektronisch übermittelt werden.

Einschränkungen beim Einsenden von Videomaterial

Aussagekräftige Bilder sind Videomaterial vorzuziehen. Nicht alle Kassenärztlichen Vereinigungen akzeptieren eine Dokumentation mit ausschließlich Videomaterial (insbesondere nicht-digitalen Videos), da die Durchsicht für die Qualitätssicherungs-Kommissionen Arthroskopie mit hohem zeitlichen und teils technischem Aufwand verbunden ist. Außerdem besteht die Gefahr, dass im Video etwas übersehen werden kann.

Einhaltung guter Bildqualität

Häufig liegt der Grund für eine schlechte Bildqualität in einem Defekt des Lichtkabels oder der Optik. Daher sollten entsprechende Austauschinstrumente zur Verfügung stehen. Zudem sollte bei der Funktionsprüfung im Rahmen der hygienischen Instrumentenaufbereitung besonderes Augenmerk auf Schäden an Lichtkabel oder Optik gelegt werden.

Hinweise auf fehlerhafte Dokumentationen im OP-Bericht

Falls ein unvorhergesehener technischer Defekt, beispielsweise ein defekter Videoprinter oder eine Störung der elektronischen Bildspeicherung, eine Bilddokumentation nicht ermöglicht, muss dies unter Angabe der Gründe im OP-Bericht vermerkt werden.

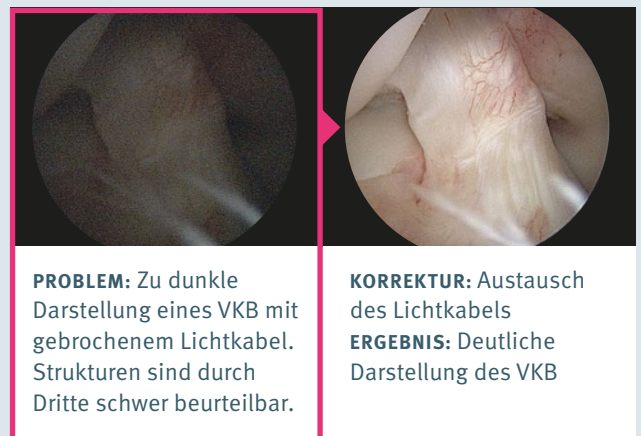
Fristen der Archivierung für die Dokumentation

Die Aufbewahrungspflicht für die Dokumentation beträgt 10 Jahre. Sie richtet sich nach der allgemeinen Aufbewahrungsfrist, die in § 10 Absatz 3 der „(Muster-)Berufsordnung für die in Deutschland tätigen Ärztinnen und Ärzte“ aufgeführt ist: „Ärztliche Aufzeichnungen sind für die Dauer von zehn Jahren nach Abschluss der Behandlung aufzubewahren, soweit nicht nach gesetzlichen Vorschriften eine längere Aufbewahrungspflicht besteht“.



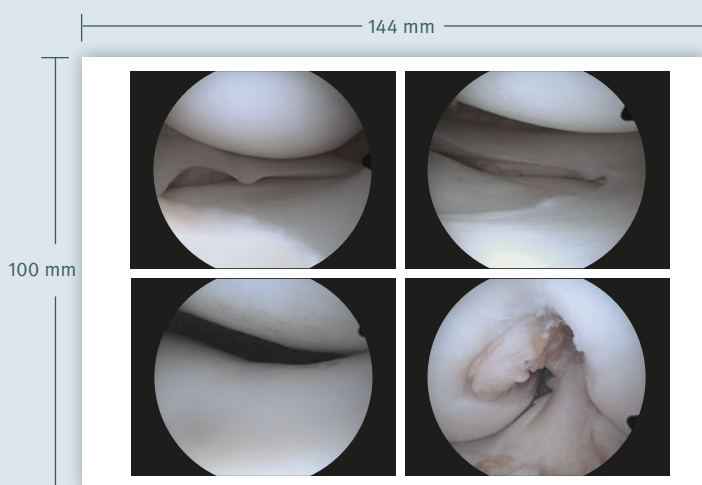
Bildqualität:
Beispiel für die Korrektur einer schlechten Bildqualität

Größenvorgabe bei Einzelbildern:
Durchmesser nicht kleiner als 35 mm



PROBLEM: Zu dunkle Darstellung eines VKB mit gebrochenem Lichtkabel. Dritte schwer beurteilbar.

KORREKTUR: Austausch des Lichtkabels
ERGEBNIS: Deutliche Darstellung des VKB



Videoprinter: Papierformat 144x100 mm (verkleinerte Darstellung), 4 Bilder pro Ausdruck, die Einzelbilder sind bei dieser Variante größer als 35 mm.

TIPP

DOKUMENTATIONSFORMAT: Die Kassenärztliche Vereinigung kann das Format für die Zusendung festlegen. Kontaktieren Sie diese gegebenenfalls, um das richtige Medium und Format frühzeitig auszuwählen.

DARSTELLUNGSQUALITÄT: In manchen Fällen ist die Darstellung auf den Prints oder Speichermedien schlechter als auf dem Monitor. Bilder sind zum Beispiel zu dunkel oder unscharf. Überprüfen Sie die Qualität Ihrer Bilddokumentation durch einen Testausdruck, so kontrollieren Sie die Einstellung Ihres Druckers.

Vergewissern Sie sich am Ende eines Praxistages, ob die Dateien aller Patienten gesichert und lesbar sind.

DOKUMENTATION DES DIAGNOSTISCHEN RUNDGANGS

Bei jeder Arthroskopie des Knie- oder Schultergelenks muss ein diagnostischer Rundgang dokumentiert werden. Wie dies typischerweise aussehen kann, wird im Folgenden dargestellt.

➤ DIAGNOSTISCHER RUNDGANG AM KNIEGELENK

Für die standardisierte Diagnostik am Kniegelenk wird in der Qualitätsbeurteilungs-Richtlinie Arthroskopie ein diagnostischer Rundgang gefordert. Dabei ist die Darstellung der folgenden Kompartimente obligat:

Standardperspektiven

1. Innenmeniskus mit Hinterhorn
 2. Außenmeniskus mit Hinterhorn
 3. Interkondylarregion (vorderes/hinteres Kreuzband)
 4. Femoropatellargelenk
-

Zusatzperspektiven

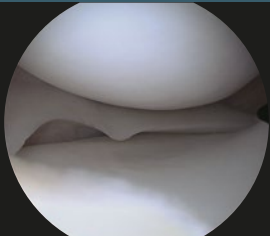
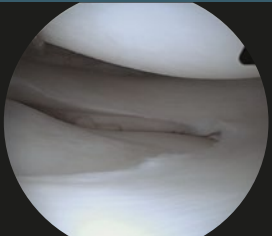

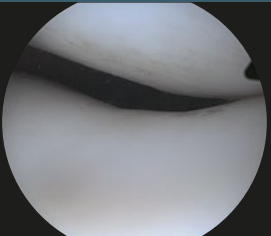
5. ggf. Darstellung der Befunde, die wesentlich sind für die Indikation eines Folgeeingriffs oder das weitere konservative Vorgehen (z. B. Knorpelschäden, Synovitiden, Bandverletzungen).
-

Zudem ist auf Folgendes zu achten: der präoperative intra-artikuläre Befund und das postoperative Ergebnis sollten aus einer vergleichbaren Perspektive und Kameraeinstellung vorgenommen worden sein.

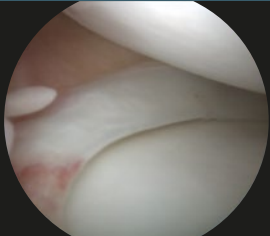






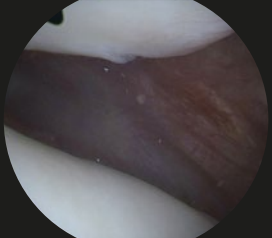
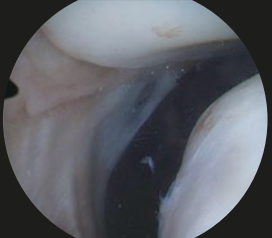
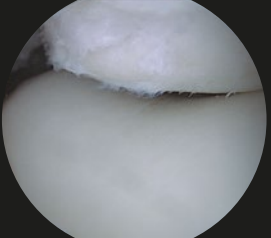

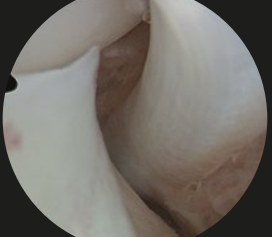
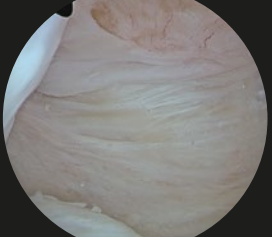
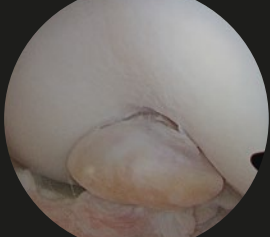


Die Qualitätsbeurteilungs-Richtlinie Arthroskopie fordert nur die hier genannten 4 Standardperspektiven für den diagnostischen Rundgang am Kniegelenk. Falls sich in der präoperativen Diagnostik Hinweise auf Pathologien an Strukturen ergeben, die über diese 4 Standardperspektiven nicht darzustellen sind, sollten auch Zusatzperspektiven abgebildet werden.

Hinweis: In der Qualitätsbeurteilungs-Richtlinie Arthroskopie wird die Abbildung der Interkondylarregion inklusive des vorderen und hinteren Kreuzbandes gefordert. Dieses ist jedoch arthroskopisch über den Blick durch ein anteriores Portal mittels bloßer Inspektion nicht möglich, da das hintere Kreuzband regelhaft durch ein Fettpolster bedeckt wird. Ebenso kann der Blick auf das vordere Kreuzband durch eine kräftige Plica infrapatellaris oder einen hypertrophen Hoffa'schen Fettkörper versperrt sein. In diesen Fällen genügt die schriftliche Ergänzung zum Befund der Kreuzbänder. Eine Darstellung der Kreuzbänder durch Resektion der die Sicht behindernden Strukturen ist selbstverständlich nicht notwendig.

DIAGNOSTISCHER RUNDGANG AM KNIEGELENK STANDARDPERSPEKTIVEN

			
1. Innenmeniskus mit Hinterhorn	2. Außenmeniskus mit Hinterhorn	3. Interkondylarregion (vorderes/hinteres Kreuzband)	4. Femoropatellargelenk

ZUSATZPERSPEKTIVEN

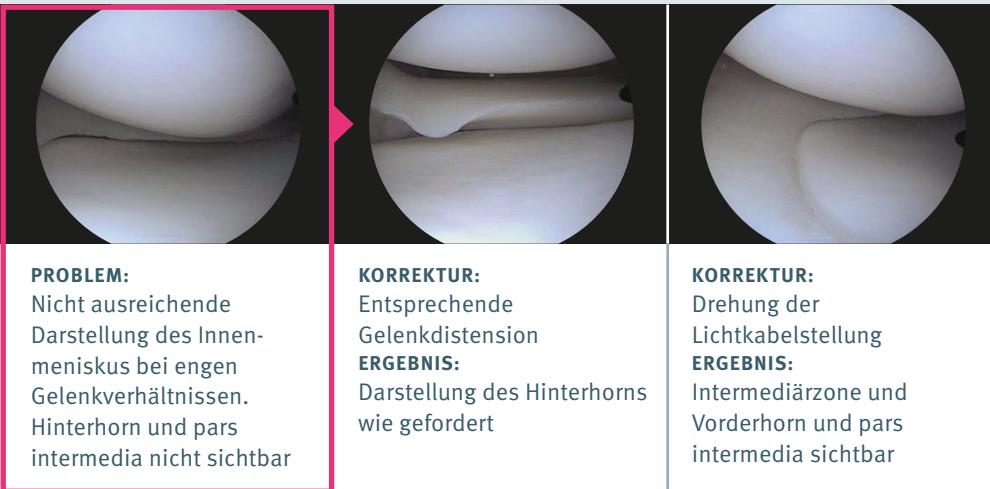			
Innenmeniskus mit pars intermedia und Vorderhorn	Außenmeniskus mit Vorderhorn	Außenmeniskus-hinterhornwurzel	Innenmeniskus-hinterhornwurzel
			
Tibialer Ansatz des zerrissenen VKB mit Lig. Transversum	Tibialer Ansatz hinteres Kreuzband	Femoraler Ansatz des VKB bei alter Ruptur	Femoraler Ansatz des VKB bei Insuffizienz
			
Medialer Recessus mit einer Plica mediopatellaris	Medialer Patellarand mit med. Trochlearand	Lateraler Patellarand mit lat. Trochlearand	Patellaspitze und zentrale Trochlea
			
Lateraler Gelenkspalt mit Popliteussehne	Popliteussehne	Posteromediales Kompartiment dorsomedialer Recessus	
			
Trochlea mit Cyclops	Suprapatellarer Rezessus	Medialer Recessus mit Umschlagfalte	

➤ DARSTELLUNGSHILFEN FÜR DEN DIAGNOSTISCHEN RUNDGANG AM KNIEGELENK

Manchmal erfordert der diagnostische Rundgang spezielle Manöver, um die entsprechenden Strukturen darzustellen.

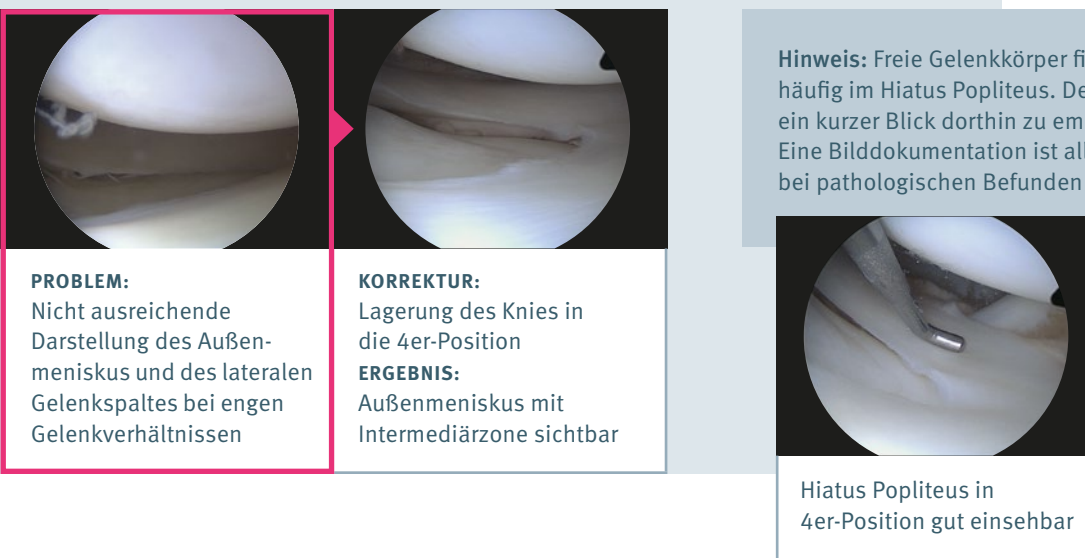INNENMENISKUS MIT HINTERHORN

Bei engen Gelenkverhältnissen kann es schwierig sein, den gesamten Innenmeniskus darzustellen. Bisweilen ist das Innenmeniskushinterhorn auf den bildlichen Darstellungen dann nicht vollständig abgebildet und das Bild kann nicht beurteilt werden. Ein möglicher Grund ist die fehlende Gelenkdistension – achten Sie daher stets hierauf. Eine Übersicht über das Innenmeniskushinterhorn wird häufig erst durch vollständige Kniegelenkstreckung erreicht. Eine weitere Fehlerquelle ist die Lichtkabelstellung. Durch Drehung des Lichtkabels lässt sich die Darstellung des gesamten Meniskus sicherstellen.



AUSSENMENISKUS MIT HINTERHORN

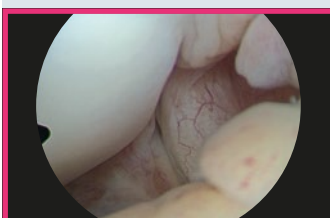Die Inspektion des lateralen Gelenkspaltes kann bei engen Gelenkverhältnissen bisweilen ebenfalls eingeschränkt sein. In solchen Fällen ist es schwierig, den Außenmeniskus und die Knorpelsituation am Femur und an der Tibia sowie die Popliteusesehne beziehungsweise den Popliteusschlitz darzustellen. Zur korrekten Darstellung des lateralen Gelenkspaltes inklusive des Außenmeniskus und der Popliteusesehne kann die Lagerung des Knies in der 4er-Position von Vorteil sein.



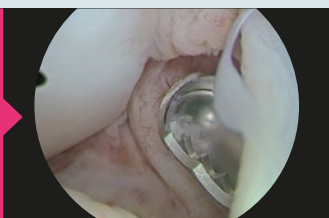
INTERKONDYLARREGION

Die Sicht auf die Kreuzbänder wird mitunter durch einen großen Hoffa'schen Fettkörper oder eine ausgeprägte Plica infrapatellaris behindert. Die Teilentfernung der genannten anatomischen Strukturen kann im Rahmen einer geplanten Kreuzbandoperation notwendig sein (siehe unten).

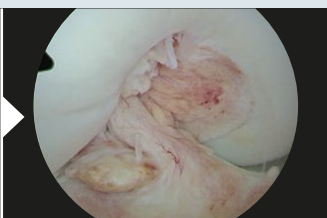Hinweis: Bei sehr großem Hoffa'schen Fettkörper und/oder großer Plica kann die Umlagerung des Beines in die 4er-Position helfen. Dabei stellt sich das vordere Kreuzband meist gut dar. Bei einer sehr ausgeprägten Plica sollten Sie auf deren Resektion nur aus Gründen der besseren Darstellung der Interkondylarregion verzichten. In diesem Fall reicht die textliche Beschreibung der Interkondylarregion.



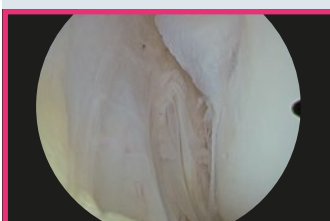
PROBLEM:
Schlecht sichtbares VKB.
Behinderung durch großen Hoffa'schen Fettkörper



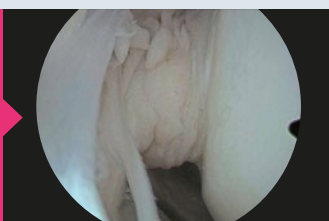
KORREKTUR:
Teilentfernung des Hoffa'schen Fettkörpers



ERGEBNIS:
Gute Sicht auf das VKB vor geplanter Rekonstruktion



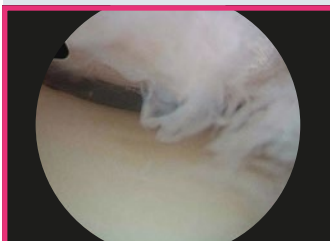PROBLEM:
Schlecht sichtbarer Notcheingang.
Behinderung durch große Plica infrapatellaris



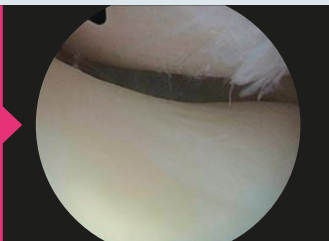KORREKTUR:
Lagerung des Knies in die 4er-Position
ERGEBNIS:
Femorales VKB-Ansatz sichtbar

FEMOROPATELLARGELENK

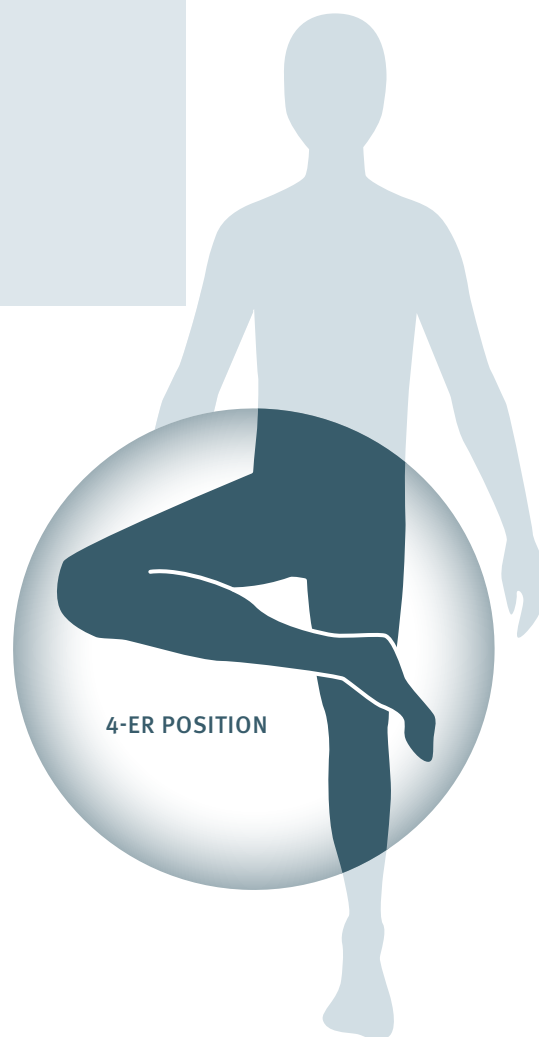Essentiell für die Beurteilung ist die Darstellung der Knorpelverhältnisse im femoropatellaren Gleitlager. Die häufig einklemmenden Anteile des Hoffa'schen Fettkörpers können meist gut durch den Arthroskopie-schaft beiseite geschoben werden.



PROBLEM:
Nicht ausreichende Darstellung des FPG durch einklemmende Weichteile des Hoffa'schen Fettkörpers



KORREKTUR:
Verdrängung der Weichteile
ERGEBNIS:
Ausreichende Sicht auf das FPG



➤ DIAGNOSTISCHER RUNDGANG AM SCHULTERGELENK

Die Qualitätsbeurteilungs-Richtlinie Arthroskopie fordert, dass bei allen Arthroskopien des Schultergelenks ein diagnostischer Rundgang zu dokumentieren ist. Dabei ist die Darstellung der folgenden Kompartimente obligat:

Standardperspektiven

1. Rotatorenmanschette – Übergang Humeruskopf

2. lange Bizepssehne mit Ansatz

3. Labrum mit Kapselkomplex

4. ggf. glenohumeraler Knorpelbelag

Zusatzperspektiven




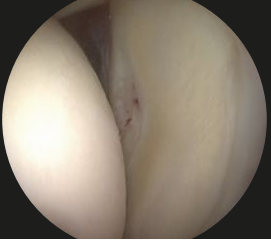
5. ggf. Darstellung der Befunde, die wesentlich sind für die Indikation eines Folgeeingriffs oder das weitere konservative Vorgehen (z. B. Fehlen der glenohumeralen Bänder, Rotatorenmanschettenrupturen).

Zudem ist auf Folgendes zu achten: der präoperative intra-artikuläre Befund und das postoperative Ergebnis sollten aus einer vergleichbaren Perspektive und Kameraeinstellung vorgenommen worden sein.

Die Qualitätsbeurteilungs-Richtlinie Arthroskopie fordert nur die nebenstehend genannten Standardeinstellungen für den diagnostischen Rundgang am Schultergelenk. Der Richtlinien-text differenziert nicht die verschiedenen Anteile der Rotatorenmanschette, der Kapsel und des Labrums. Es erscheint nicht sinnvoll, das gesamte Labrum 360°, sämtliche Ansätze der Rotatorenmanschette und alle Kapselanteile darzustellen, denn hierzu müsste eine Vielzahl von Bildern angefertigt werden. Für die bildliche Darstellung des diagnostischen Rundgangs ist es in der Regel ausreichend, die hier dargestellten 4 Perspektiven anzufertigen.

Selbstverständlich geht der diagnostische Rundgang über diese 4 Perspektiven hinaus. Falls sich hierbei ausschließlich Normalbefunde beziehungsweise altersentsprechende Veränderungen zeigen, so reicht eine entsprechende Darstellung in der schriftlichen Dokumentation beziehungsweise im OP-Bericht. Ergeben sich in der präoperativen Diagnostik Hinweise auf Pathologien an Strukturen, die über die Standardperspektiven nicht abzubilden sind, sollten entsprechende Zusatzperspektiven fotografiert werden. Hierzu gehört insbesondere die Darstellung des Subakromialraumes. Ebenso sind weitere Bilder anzufertigen, wenn sich außerhalb der Standardeinstellungen pathologische Veränderungen oder Befunde zeigen, die für die weitere Therapie von Bedeutung sind.

DIAGNOSTISCHER RUNDGANG AM SCHULTERGELENK STANDARDPERSPEKTIVEN


			
1. Rotatorenmanschette Übergang Humeruskopf SSP-Ansatz	2. Lange Bizepssehne mit Ansatz	3. Labrum mit Kapselkomplex SGHL, MGHL, anterosuperiores Labrum Oberrand der SSC, Anschnitt Bizepssehne	4. Glenohumeraler Knorpelbelag

ZUSATZPERSPEKTIVEN

GLENOHUMERALGELENK

			
Anteroinferiores Labrum mit anteriorem IGHL	Posteriorer Kapsel-Labrumkomplex	Lange Bizepssehne und Hervorluxieren mit Tasthaken Pulley-Region	Rotatorenmanschette Übergang Humeruskopf (ISP) bare area
			
Inferiorer Rezessus	Posteriorer humeraler Kapselansatz		

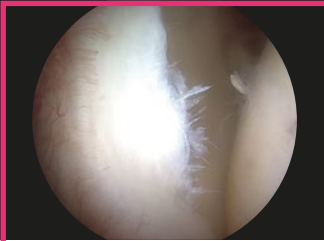SUBAKROMIALER RAUM

		Zur Dokumentation des subakromialen Raumes wird eine Abbildung des Akromions beziehungsweise des Ligamentum coracoacromiale und der Oberseite der Rotatorenmanschette empfohlen.
Ligamentum coracoacromiale	Rotatorenmanschetten- oberseite	

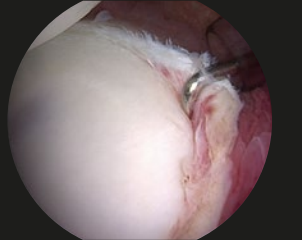➤ DARSTELLUNGSHILFEN FÜR DEN DIAGNOSTISCHEN RUNDGANG AM SCHULTERGELENK

Manchmal erfordert der diagnostische Rundgang spezielle Manöver, um die entsprechenden Strukturen darzustellen.

POSTERIORE GELENKSTRUKTUREN



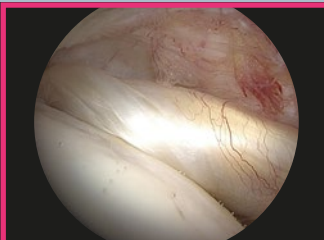
PROBLEM:
Fehlende Beurteilbarkeit
des posterioren Labrums
von posterior



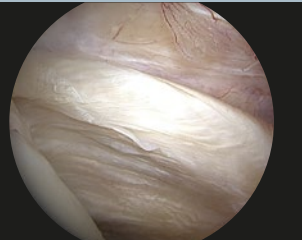
KORREKTUR:
Umstecken des Arthroskops.
Einsatz des Tasthakens
ERGEBNIS:
Gute Beurteilung des
posterioren Labrums
von anterior

Falls sich posteriore Gelenkstrukturen nicht eindeutig über das posteriore Portal darstellen lassen, sollte das Arthroskop nach anterior umgesteckt werden. Eine Tasthakenprüfung ist bei der Fragestellung einer Labruminstabilität unerlässlich.

SUBSCAPULARISSEHNE



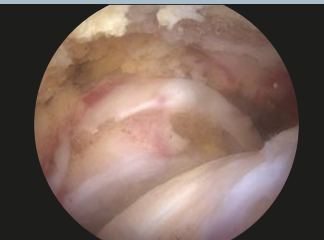
PROBLEM:
Hier ist nur die Beurteilung
des Subscapularisober-
randes möglich.



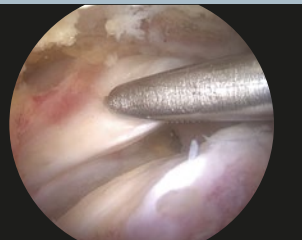
KORREKTUR:
Arm wurde flektiert und
nach innen rotiert.
ERGEBNIS:
Gute Beurteilung des
SSC-Ansatzes

Zur verbesserten Darstellung des Ansatzes der Subscapularissehne sollte der Arm flektiert und nach innen rotiert werden.

ROTATORENMANSCHETTENRUPTUR



BEFUND:
Irreparable Rotatoren-
manschettenruptur



EMPFEHLUNG:
Einsatz der Gewebefass-
zange zur Darstellung der
fehlenden Repositions-
möglichkeit

Als Beispiel für einen wesentlichen Befund für die Indikation eines Folgeeingriffs ist zum Beispiel ein irreparabler Schaden der Rotatorenmanschette abgebildet. Es empfiehlt sich, zum Beispiel die fehlende Repositionsmöglichkeit in der Prüfung mit der Gewebefasszange zu zeigen.

DARSTELLUNG UND DOKUMENTATION DES PRÄOPERATIVEN INTRAARTIKULÄREN BEFUNDES UND DES OPERATIONSERGEBNISSES

Nach der Qualitätsbeurteilungs-Richtlinie Arthroskopie muss die Bilddokumentation Folgendes ermöglichen:

- Der präoperative intraartikuläre Befund und das postoperative Ergebnis sollten aus einer vergleichbaren Perspektive und Kameraeinstellung dargestellt werden.
- Eine Beurteilung des präoperativen intraartikulären Befundes und des Operationsergebnisses, gegebenenfalls unter Verwendung eines Tasthakens, muss sichergestellt sein.

Obligate Darstellung des prä- und postoperativen Befundes

Es reicht nicht aus, nur das Resektionsergebnis zum Beispiel am Meniskus zu zeigen, ohne zuvor die Pathologie abzubilden. Genauso ist es nicht ausreichend, einen Befund, zum Beispiel einer Rotatorenmanschettenrekonstruktion, schriftlich zu dokumentieren, diesen jedoch nicht durch ein Abschlussbild, welches zum Beispiel den Defektverschluss darstellt, festzuhalten.

➤ AUSWAHL DER PERSPEKTIVE

Die Kamera- und Optikeinstellungen (Horizont und Lichtkabelstellung) sind so zu wählen, dass die anatomischen Strukturen eindeutig erkennbar sind.

TIPP

ERSTELLUNG WEITERER BILDER:

Bei komplexen Eingriffen kann es hilfreich sein, über den geforderten präoperativen intraartikulären Befund und das postoperative Ergebnis hinaus weitere Bilder anzufertigen. Durch ein zusätzliches Bild, das beispielsweise einen wesentlichen Schritt des Vorgehens beinhaltet, erleichtern Sie den Mitgliedern der Qualitätssicherungs-Kommission Arthroskopie, Ihr operatives Vorgehen nachvollziehen zu können.

VERGLEICHBARE PERSPEKTIVE:

Denken Sie bei der Einstellung der arthroskopischen Bilder daran, dass es dem an der Operation nicht beteiligten Betrachter nachträglich möglich sein muss, die Darstellung des Befundes vor und nach der Operation zu beurteilen. Die Darstellung sollte deshalb aus einer vergleichbaren Perspektive erfolgen. Gegebenenfalls können Beschriftungen auf den Bildern helfen, den Befund genau zu beschreiben. So kann die Qualitätssicherungs-Kommission Arthroskopie das Operationsergebnis nachvollziehen und muss es nicht beanstanden.

INNENMENISKUSSCHADEN

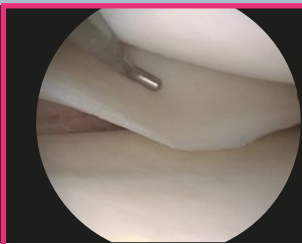
			
PRÄOPERATIV: Gute Darstellung des Innenmeniskusschadens	INTRAOPERATIV: Nach Mobilisation des Innenmeniskuslappenrisse zeigt sich die Läsion eindeutig	POSTOPERATIV – PROBLEM: Bei veränderter Perspektive ist das Resektionsergebnis nicht eindeutig beurteilbar. Postoperativer Befund ist nicht nachvollziehbar.	POSTOPERATIV – KORREKTUR: Einstellung der richtigen Perspektive ERGEBNIS: Eindeutiges Resektionsergebnis

➤ EINSATZ DES TASTHAKENS

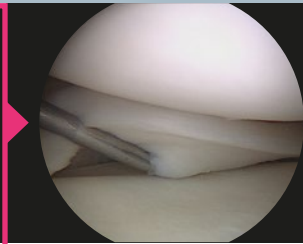Der Tasthaken sollte eingesetzt werden, um Befunde, die sich einer einfachen fotografischen Darstellung entziehen, deutlich zu machen (z. B. extraartikulärer Schaden der langen Bizepssehne, Teilruptur des vorderen Kreuzbandes, Unterseitenlappenriss des Meniskus).

Im unten gezeigten Beispiel kann der präoperative intra-artikuläre pathologische Befund ohne Tasthakeneinsatz nicht dargestellt werden, was in einer Stichprobenprüfung bemängelt werden würde. Die korrekte Indikation zur Arthroskopie könnte in Frage gestellt oder die Durchführung der Operation nicht nachvollzogen werden. Wenn hingegen die Pathologie auch ohne Einsatz eines Tasthakens eindeutig erkennbar ist, so kann auf den Tasthakeneinsatz zu Dokumentationszwecken verzichtet werden.

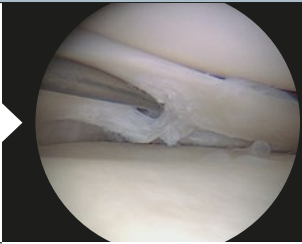
INNENMENISKUS MIT TASTHAKEN



PROBLEM:
Offenbar intakter Innenmeniskus. Pathologie ist ohne Tasthaken nicht erkennbar.



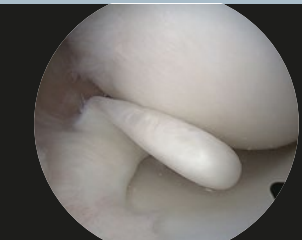
KORREKTUR:
Palpation mit dem Tasthaken



ERGEBNIS:
Der Unterseitenriss des Innenmeniskus kann nun gut diagnostiziert werden.

TIPP

LAPPENRISS OHNE TASTHAKEN



BEURTEILUNG:
Lappenriss ist deutlich erkennbar. Tasthakeneinsatz ist nicht notwendig.

Nutzen Sie den Tasthaken zur bildlichen Darstellung nur dann, wenn tatsächlich verborgene Strukturen/Pathologien sichtbar gemacht werden müssen oder zur palpatorischen Untersuchung, zum Beispiel Prüfung der Bandstabilität. Dabei muss der Tasthaken natürlich nicht auf allen Bildern erkennbar sein, sondern nur dort, wo diese Strukturen auch sichtbar gemacht werden müssen.

PRAKTISCHE HINWEISE ZUR SCHRIFTLICHEN DOKUMENTATION

Neben der Dokumentation der Arthroskopie durch die Erstellung der relevanten Bilder ist auch die schriftliche Dokumentation entscheidend und in der Qualitätsbeurteilungs-Richtlinie Arthroskopie geregelt. Sie muss Angaben beinhalten, welche das operative Vorgehen nachvollziehbar machen. Laut der Qualitätsbeurteilungs-Richtlinie Arthroskopie müssen aus dem OP-Bericht und gegebenenfalls weiteren Unterlagen mindestens die unten aufgeführten Angaben hervorgehen.

BERUFSRECHTLICHE DOKUMENTATIONSPFLICHT

Eine vollständige Dokumentation ist kein Selbstzweck. Sie dient im Rahmen der Qualitätssicherung dazu, dass Sie nachweisen können, den Patienten zu Recht nach den medizinischen Standards arthroskopiert zu haben. Sie entspricht ferner Ihrer berufsrechtlichen Dokumentationspflicht⁴.

⁴ Vgl. § 10 Abs. 1 (Muster-)Berufsordnung für die in Deutschland tätigen Ärztinnen und Ärzte

INHALT DES OP-BERICHTES

Versichertenidentifizierende Daten (insbesondere Vor- und Zuname, Geburtsdatum)

Operationsdatum

Name des Operateurs, ggf. der Assistenten, und des Anästhesisten

Nachvollziehbarer Entscheidungsgang zur Durchführung einer Knie- beziehungsweise Schultergelenksarthroskopie bezogen auf den präoperativen Befund und die Verdachtsdiagnose oder die Diagnose mit Seitenangabe

Nachvollziehbare und fachgerechte Auswahl und Durchführung der medizinischen Intervention

ggf. Blutsperrzeit/Blutleerezeit

durchgeführte Art der Lagerung des Patienten

Operationsdauer

bei Normalbefund am Gelenk entsprechende Feststellung

bei pathologischem Befund detaillierte Beschreibung (Lokalisation mit Seitenangabe, Größe, Form, Struktur usw.)

Beschreibung des Endbefundes nach Abschluss der Operation

begründete Benennung nicht darstellbarer beziehungsweise in der Bilddokumentation nicht zu beurteilender Areale

Angaben zur Indikation eventueller Folgeeingriffe oder konservativer Maßnahmen

Wichtig ist, dass im OP-Bericht die genannten Anforderungen enthalten und schlüssig sind. Die Arthroskopie muss in der Zusammenschau von OP-Bericht und Bilddokumentation im Hinblick auf die Auswahl und Durchführung der medizinischen Intervention schlüssig und nachvollziehbar sein. Falls ein unvorhergesehener technischer Defekt eine Bilddokumentation nicht ermöglicht, muss dies unter Angabe der Gründe im OP-Bericht vermerkt werden.

HINWEISE

➤ Der OP-Bericht kann ohne weitere Hilfsmittel eindeutig einem Patienten zugeordnet werden.

➤ Falls der Name des Anästhesisten im OP-Bericht nicht aufgeführt ist, muss das entsprechende Anästhesieprotokoll beigelegt werden.

➤ Hier kann auf die Anamnese, klinische Untersuchung und Ergebnisse bildgebender Untersuchungen eingegangen werden. Falls der Entscheidungsgang zur Durchführung einer Knie- beziehungsweise Schultergelenksarthroskopie bezogen auf den präoperativen Befund und die Verdachtsdiagnose oder die Diagnose mit Seitenangabe nicht im OP-Bericht dargestellt wird, sollten weitere Dokumente eingereicht werden, aus denen dieser eindeutig nachvollziehbar dokumentiert wurde. Zur Nachvollziehbarkeit des Entscheidungsganges gehört auch, dass der gesundheitliche Nutzen der arthroskopischen Operation die Risiken, auch in Abwägung zu Behandlungsalternativen, überwiegt.

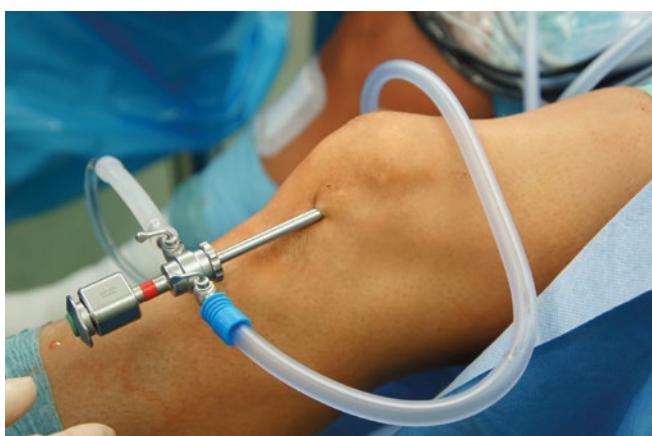➤ Das operative Vorgehen sollte nachvollziehbar dokumentiert werden, dabei dürfen sich die schriftliche und bildliche Dokumentation natürlich nicht widersprechen: Ein aussagekräftiges Bild des operativen Vorgehens zusätzlich zu den geforderten Abbildungen des prä- und postoperativen Befundes kann helfen, die im Text gemachten Aussagen zu unterstreichen.

➤ Der präoperative Befund muss sowohl in der Bilddokumentation als auch der schriftlichen Dokumentation dargestellt und ausreichend beschrieben werden. Beispielsweise reicht es nicht aus, von einem „Knorpelschaden“ zu sprechen, um eine Mikrofrakturierung zu rechtfertigen. Der Operateur sollte sowohl schriftlich formulieren als auch bildlich darstellen, dass es sich um einen Knorpelschaden Grad III oder IV (ICRS / Outerbridge) handelt.

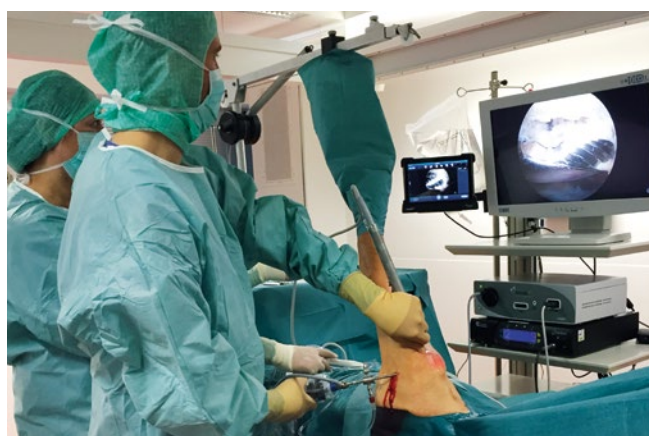➤ Die Dokumentation des postoperativen Befundes ist sowohl in der Bilddokumentation als auch der schriftlichen Dokumentation obligat. Beispiele für die Beschreibung des Endbefundes nach Operation können sein: „Es resultierte eine spannungsfreie, vollständige, stabile Rekonstruktion der Supraspinatussehne.“
„Nach Innenmeniskusnaht finden sich in der Tasthakenprüfung stabile Verhältnisse.“

➤ Falls in der bildlichen Darstellung Strukturen aufgrund besonderer anatomischer Gegebenheiten nicht dokumentierbar oder erreichbar sind, sollte dies in der schriftlichen Dokumentation erwähnt werden. Damit stellt der Arzt eine vollständige Dokumentation sicher.

➤ Beispiele für die Beschreibung der Indikation eventueller Folgeeingriffe oder konservativer Maßnahmen können sein:
„Aufgrund des irreparablen Korbhankelschadens, beginnender Chondromalazie im medialen Kompartiment und genu varum können Beschwerden über dem medialen Kompartiment wiederkehren. In dieser Situation sollte mit dem Patienten gegebenenfalls frühzeitig die Indikation zur valgusierenden Osteotomie besprochen werden.“
„Aufgrund des festgestellten Knochenverlustes von circa 15 Prozent der Glenoidfläche besteht trotz stabiler Reparatur der Bankartläsion ein erhöhtes Relaxationsrisiko. Auf Überkopf- oder Kontaktsportarten sollte verzichtet werden.“



TYPISCHE BEFUNDE AM KNIEGELENK AB SEITE 30



TYPISCHE BEFUNDE AM SCHULTERGELENK AB SEITE 36

Neben der nach der Qualitätsbeurteilungs-Richtlinie Arthroskopie geforderten Dokumentation des diagnostischen Rundgangs am Kniegelenk (siehe Seite 18 ff.) und am Schultergelenk (siehe Seite 22 ff.) soll der Befund sowohl präoperativ intraartikulär als auch postoperativ dokumentiert und dargestellt werden. Je nach Befund unterscheiden sich aber die darzustellenden Strukturen.

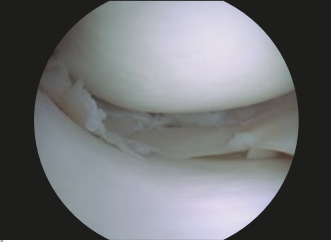
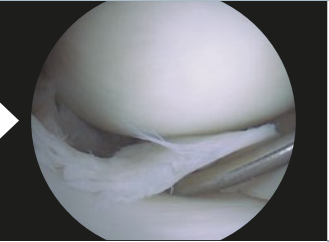
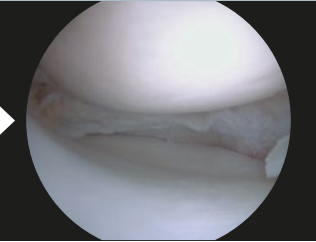
Im folgenden Teil der Broschüre werden daher typische Befunde am Kniegelenk und am Schultergelenk dargestellt und beschrieben. Diese beinhalten stets:

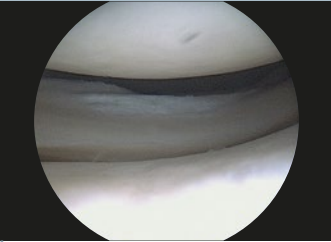

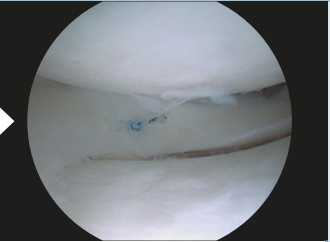
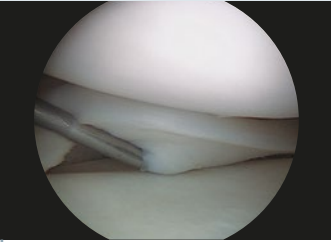
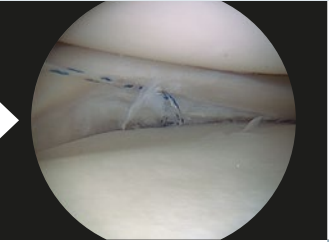
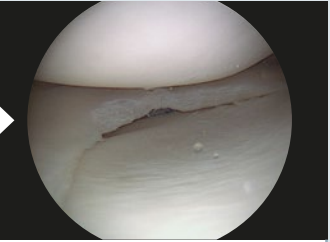
- › den präoperativen intraartikulären Befund und das postoperative Ergebnis
- › ein Bild, welches einen typischen/wesentlichen Operationsschritt dokumentiert. Insbesondere bei komplexen Eingriffen ist eine solche Darstellung hilfreich, um das operative Vorgehen zu verdeutlichen, auch wenn sie nicht obligater Bestandteil der in der Richtlinie geforderten Bilddokumentation ist. Es handelt sich hierbei um Darstellungsbeispiele, die der Anregung für vergleichbare Situationen dienen.

TYPISCHE BEFUNDE AM KNIEGELENK

➤ EINGRIFFE AM MENISKUS

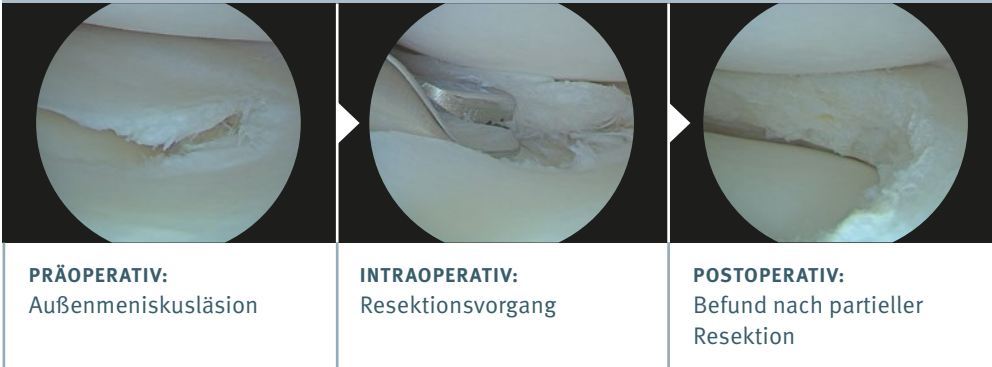Bei Eingriffen am Meniskus empfiehlt sich die Dokumentation des Schadens, beispielsweise vor und nach der Resektion aus möglichst ähnlicher Perspektive. Sollte der Schaden rein inspektorisch nicht darzustellen sein, empfiehlt sich der Einsatz des Tasthakens. So ist die Dokumentation für Dritte leichter nachvollziehbar.

INNENMENISKUSRISS TEILRESEKTION		
		
PRÄOPERATIV: Innenmeniskus- hinterhornläsion	INTRAOPERATIV: Darstellung des Resektionsvorgangs	POSTOPERATIV: Zustand nach partieller Resektion

INNENMENISKUSRISS REFIXATION		
		
PRÄOPERATIV: Längsriss am Innen- meniskushinterhorn	INTRAOPERATIV: Innenmeniskusnaht	POSTOPERATIV: Befund nach Innenmeniskusnaht
		
PRÄOPERATIV: Innenmeniskuslängsriss an der Unterseite	INTRAOPERATIV: Nach Einbringen der Naht	POSTOPERATIV: Befund nach Abschluss der Operation

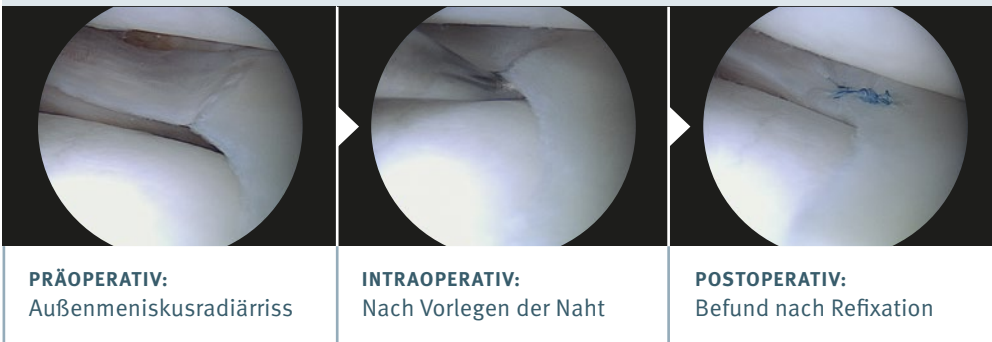Idealerweise sollte die Anzahl der Nähte bildlich festgehalten werden. Dazu empfiehlt es sich, die Nähte an der Unterseite des Meniskus im Verlauf der Operation zu dokumentieren.

AUSSENMENISKURISS TEILRESEKTION



AUSSENMENISKURISS REFIXATION

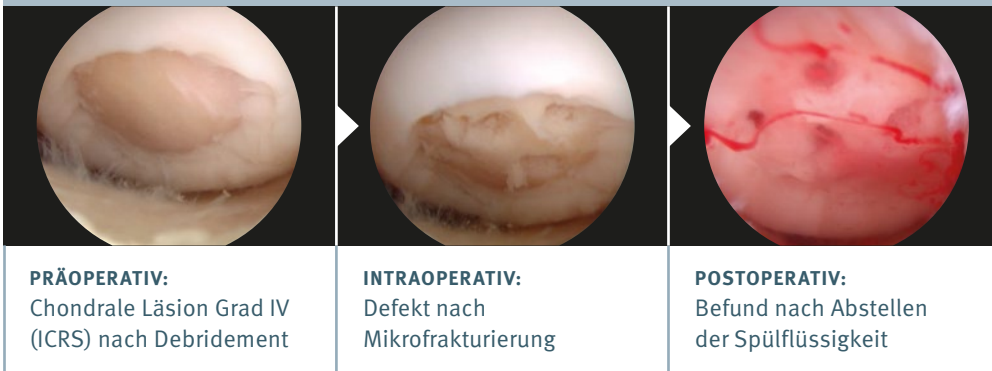Bei der Refixation des Außenmeniskus sind eine eventuelle Enge des Gelenkes sowie ein großer Hoffa'scher Fettkörper eine operative Hürde. Durch die Umlagerung des Beines in die 4er-Position und den Wechsel von Instrumenten und Arthroskopzugang können Sie diese meist leicht umgehen.



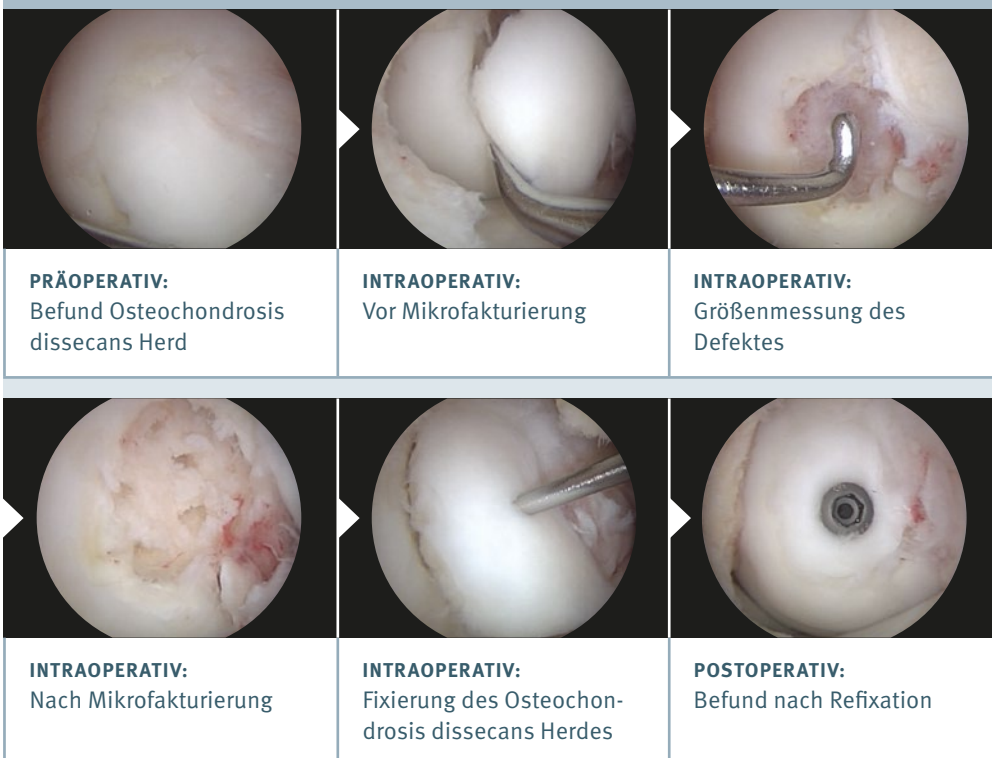
➤ EINGRIFFE AM KNORPEL

Zur Beurteilung der Knorpelsituation sollte nach Möglichkeit die Größe des Defektes beschrieben werden. Darüber hinaus ist es empfehlenswert, die Klassifikation, die bei den Befunden angewandt wurde, zu benennen. Bei knochenmarkstimulierenden Verfahren sollte im Abschlussbild das Austreten von Blut aus dem subchondralen Bett (gegebenenfalls nach Ablassen der Spülflüssigkeit beziehungsweise Betätigung der Saugung) demonstriert werden.

CHONDALE LÄSION MIKROFAKTURIERUNG

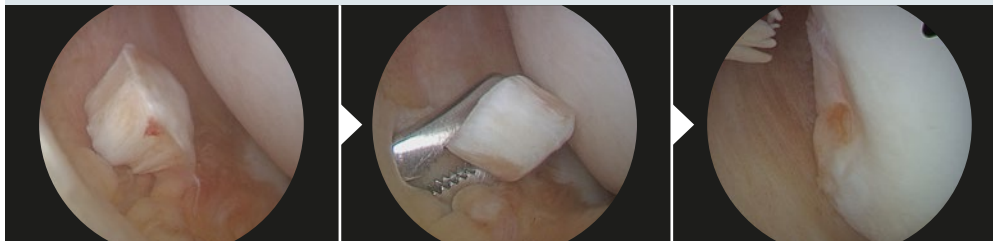


OSTEOCHONDROSIS DISSECANS REFIXATION



FREIE GELENKKÖRPER GELENKKÖRPERENTFERNUNG

Die Abbildung des Gelenkkörpers in der Faszange gilt als ausreichend zur Dokumentation des postoperativen Befundes. Alternativ kann die Entfernung durch Darstellung des Kompartments ohne die zuvor vorhandenen Gelenkkörper dokumentiert werden.



PRÄOPERATIV:
Freie Gelenkkörper in der Fossa Intercondylaris

INTRAOPERATIV:
Entfernung mit der Faszange

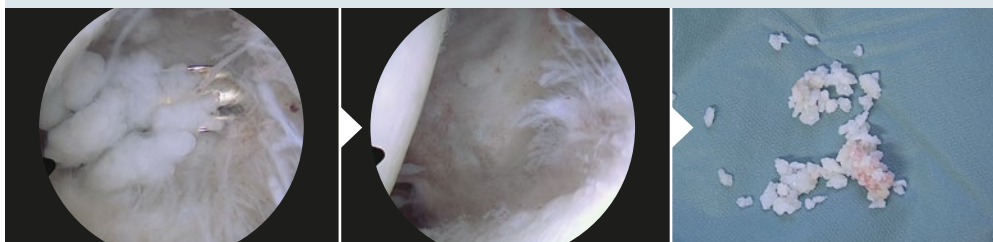
POSTOPERATIV:
Befund nach der Entfernung der Gelenkkörper

TIPP

Die Entfernung der freien Gelenkkörper sollte idealerweise durch Darstellung des entfernenden Instrumentes dokumentiert werden, mindestens aber durch die Darstellung des Kompartments ohne die zuvor vorhandenen Gelenkkörper.

CHONDROMATOSE GELENKKÖRPERENTFERNUNG

Die Dokumentation des/der entfernten Gelenkkörper(s) ist alternativ zur Darstellung der eigentlichen Gelenkkörperentfernung möglich. Hierdurch kann außerdem ein über die Maße notwendiger Zeitbedarf zur Entfernung der Gelenkkörper begründet werden.



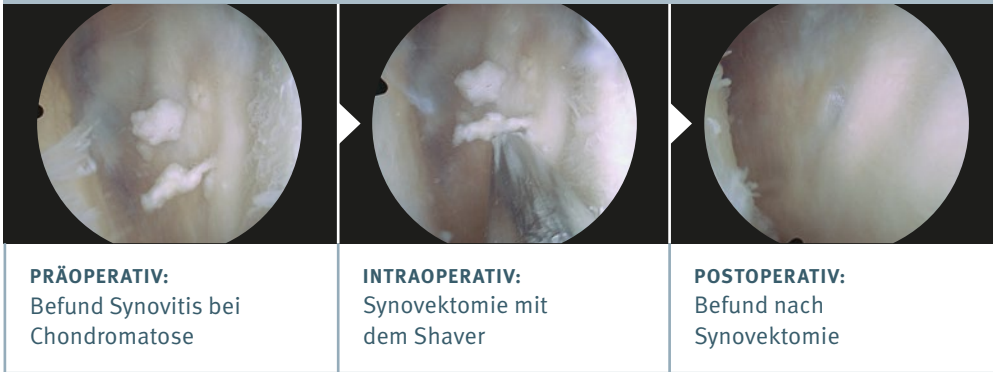PRÄOPERATIV:
Multiple freie Gelenkkörper dorsolateral

POSTOPERATIV:
Befund nach Entfernung der freien Gelenkkörper

POSTOPERATIV:
Dokumentation der entfernten freien Gelenkkörper

➤ EINGRIFFE AN DER SYNOVIALIS

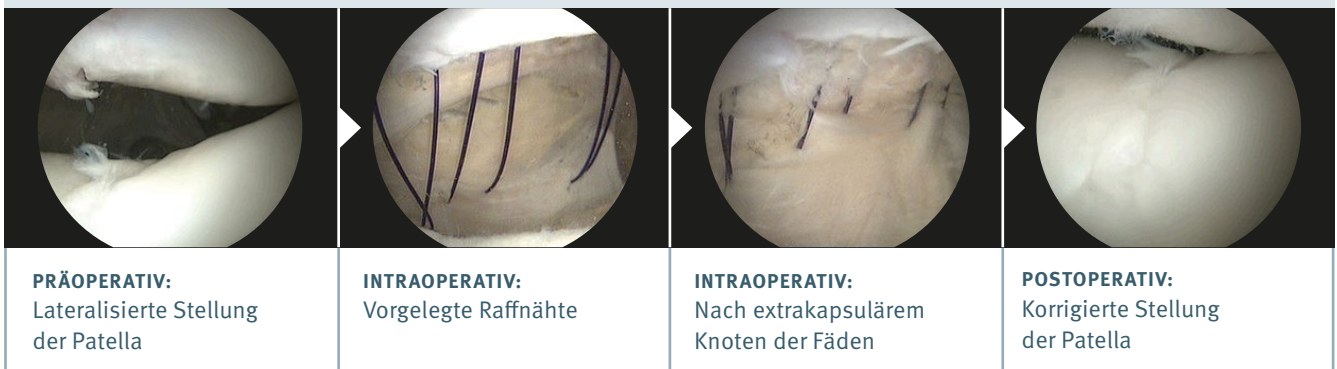SYNOVITIS BEI CHONDROMATOSE SYNOVEKTOMIE



➤ EINGRIFFE BEI FEMOROPATELLARER INSTABILITÄT

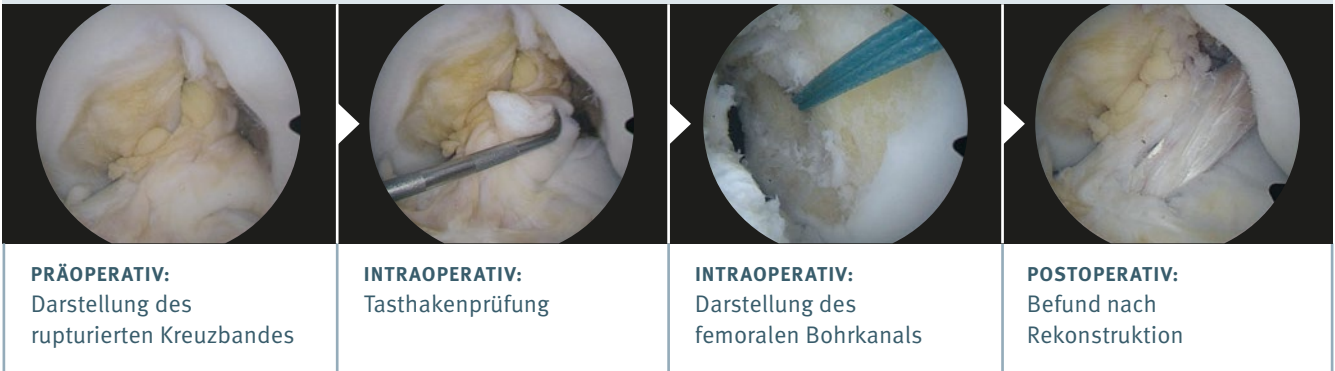MEDIALES RETINAKULUM RAFFUNG NACH TRAUMATISCHER PATELLALUXATION

Die Bildserie zeigt die Lateralisierung der Patella und den korrigierten Verlauf nach medialer Raffung.

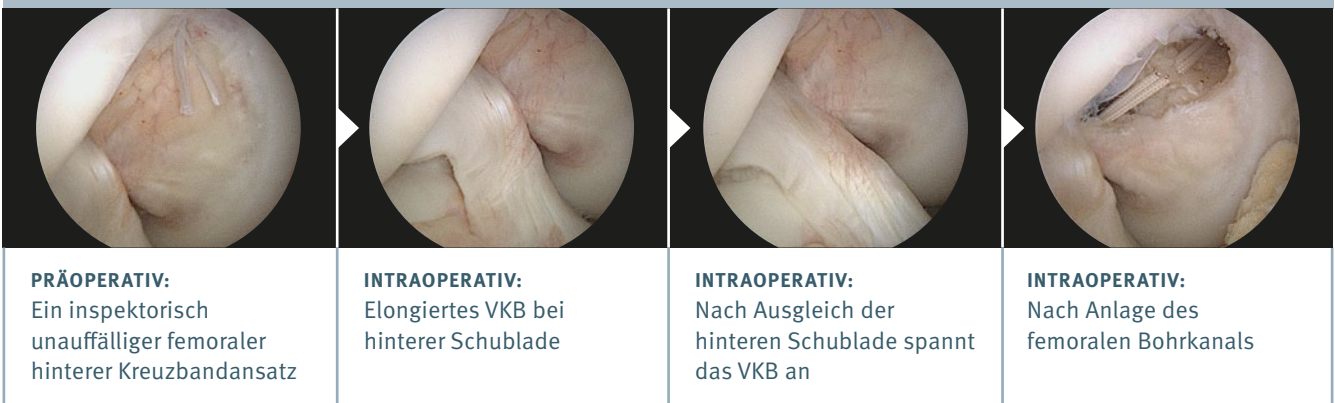

VORDERE KREUZBANDRUPTUR REKONSTRUKTION

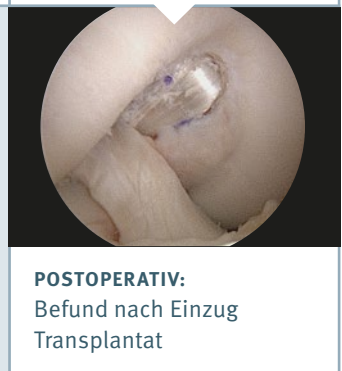Idealerweise zeigt die Dokumentation zunächst die nachvollziehbar instabile Bandsituation mit dem am Ende der Operation eingesetzten Kreuzbandtransplantat aus möglichst ähnlichem Blickwinkel. Auch hier empfiehlt sich, bei rein inspektorisch nicht sicher zu beurteilender Instabilität den Tasthaken einzusetzen. Zur besseren Nachvollziehbarkeit der Operation ist es vorteilhaft, zumindest einen intraoperativen Teilschritt (zum Beispiel die Position des femoralen Bohrkanals) zu dokumentieren.



HINTERE KREUZBANDRUPTUR REKONSTRUKTION

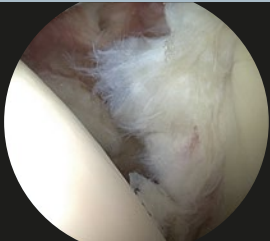
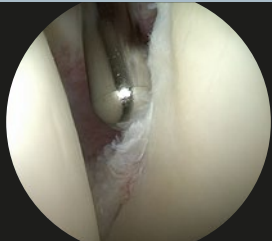



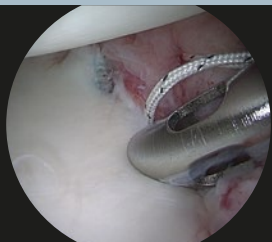


Die Insuffizienz des hinteren Kreuzbandes lässt sich im arthroskopischen Bild in der Regel leider NICHT zeigen. Aufgrund des femoralen Fettkörpers, der den Ansatz des hinteren Kreuzbandes verdeckt, können die Kreuzbandstrukturen nicht dargestellt werden. Die Diagnose einer hinteren Kreuzbandinstabilität muss vor der Operation zum Beispiel durch die Anfertigung gehaltener Röntgenaufnahmen gesichert werden. Auf eine Resektion des Fettkörpers – ausschließlich zur Darstellung – sollte verzichtet werden. Intraoperativ können indirekte Zeichen (zum Beispiel floppy ACL) auf eine Instabilität des hinteren Kreuzbandes hinweisen.



TYPISCHE BEFUNDE AM SCHULTERGELENK

➤ EINGRIFFE AM LABRUM

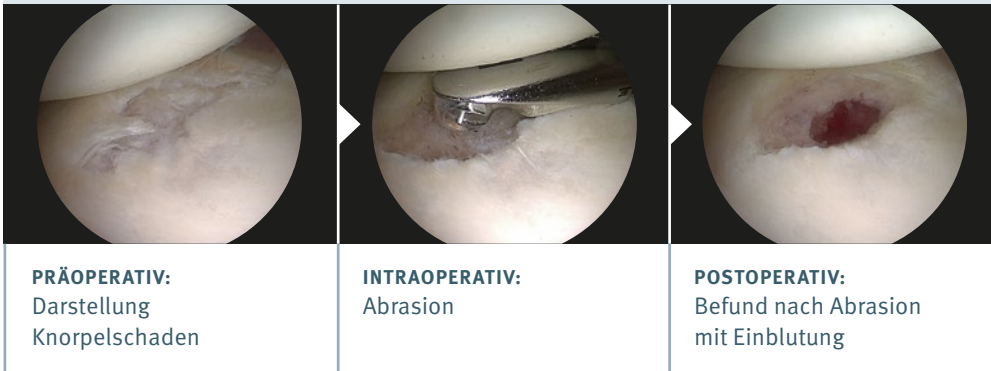
DEGENERATIVER LABRUMSCHADEN LABRUMGLÄTTUNG/DEBRIDEMENT		
		
PRÄOPERATIV: Aufgerautes Labrum	INTRAOPERATIV: Debridement mit dem Shaver	POSTOPERATIV: Befund nach Debridement

CHRONISCHE ANTEROINFERIORE INSTABILITÄT MIT BANKARTLÄSION LABRUM-KAPSELREFIXATION ANTEROINFERIORE STABILISATION			
			
PRÄOPERATIV: Labrumschaden	INTRAOPERATIV: Ankerplatzierung	INTRAOPERATIV: Fadenanker	INTRAOPERATIV: Nach Knoten einer Matratzennaht
<p>Die Bildserie zeigt eine anteroinferiore Stabilisation bei chronischer anteroinferiorer Instabilität mit Bankartläsion. Die Dokumentation einer Labrum-Kapselrefixation macht es notwendig, den zumeist anteroinferior liegenden Labrum-Kapsel-Schaden vor und nach Rekonstruktion zu zeigen. Sowohl zur exakten Analyse des Schadens als auch zur besseren Kontrolle der Operationsschritte wird empfohlen, das Arthroskop in das anterosuperiore Portal zu platzieren. Um das gewählte operative Vorgehen zu zeigen, sind gegebenenfalls mehrere Bilder notwendig. Die entscheidenden Schritte der Operation betreffen insbesondere die exakte Platzierung der Anker und eine korrekte Fadenführung, gegebenenfalls mit Raffung der Kapsel.</p>			
			POSTOPERATIV: Befund nach Labrumrefixation

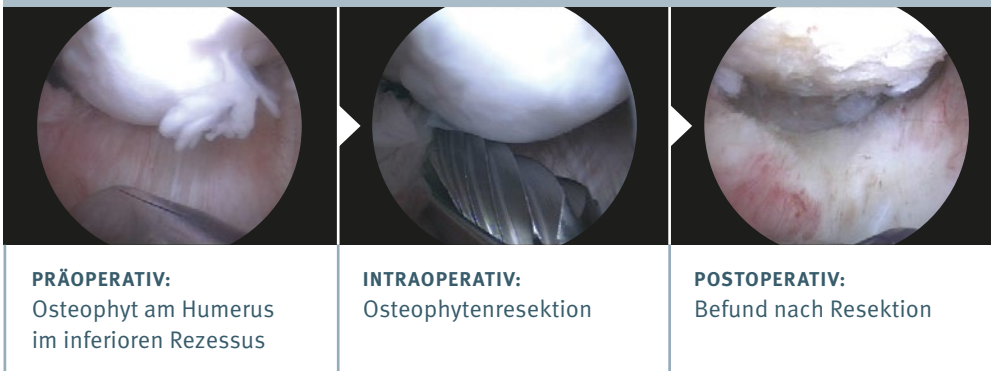
➤ EINGRIFFE AM KNORPEL

CHONDRALLÄSION GRAD III – IV DER GLENOIDALEN GELENKFLÄCHE ABRASIONSARTHROPLASTIK

Der inferiore Abschnitt der Gelenkpfanne lässt sich gut über ein anteriores Portal darstellen und über ein posteroinferiores Portal erreichen. Bei knochenmarkstimulierenden Verfahren empfiehlt sich, im Abschlussbild das Austreten von Blut aus dem subchondralen Bett (gegebenenfalls nach Ablassen der Spülflüssigkeit beziehungsweise Betätigung der Saugung) zu demonstrieren.

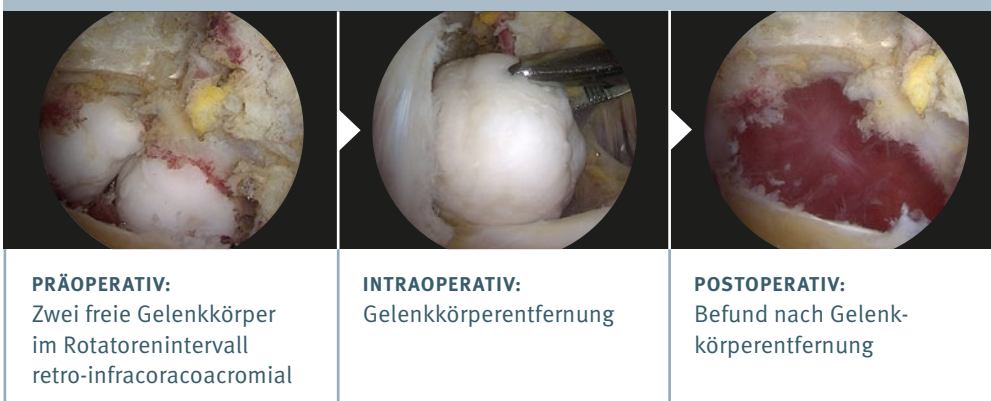


OSTEOPHYTEN RESEKTION



➤ EINGRIFFE BEI FREIEN GELENKKÖRPERN

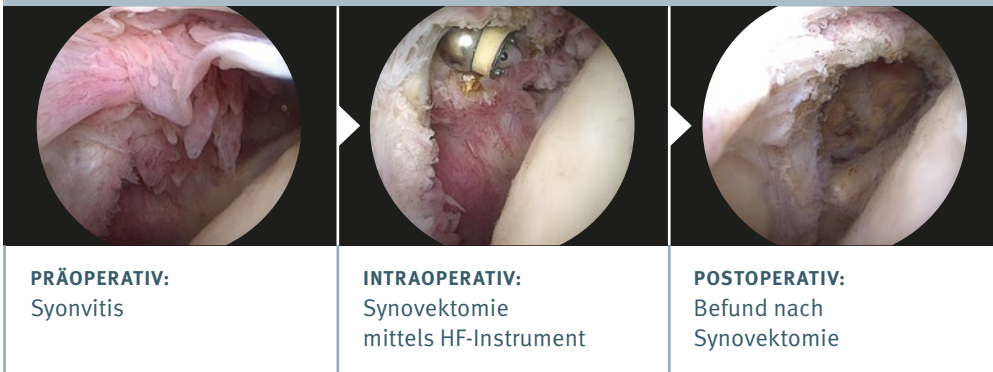FREIE GELENKKÖRPER GELENKKÖRPERENTFERNUNG



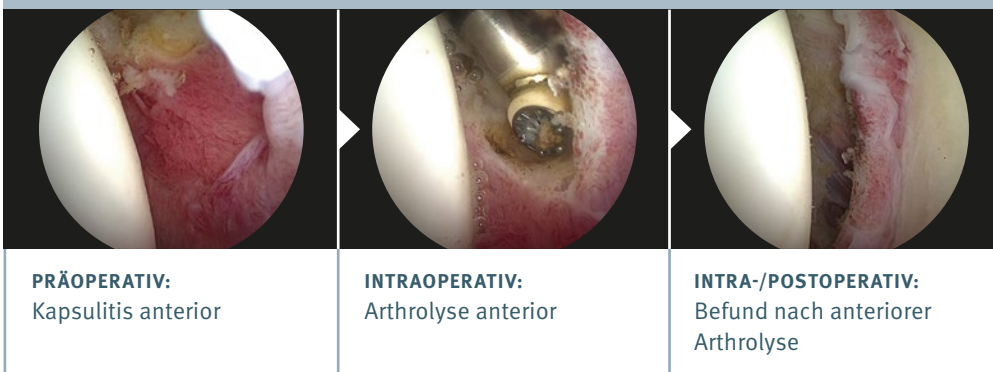
Zur Dokumentation sollte ein Foto des Gelenkkörpers in der Faszange vor Entfernung gemacht werden.

➤ EINGRIFFE AN DER SYNOVIALIS UND DER KAPSEL

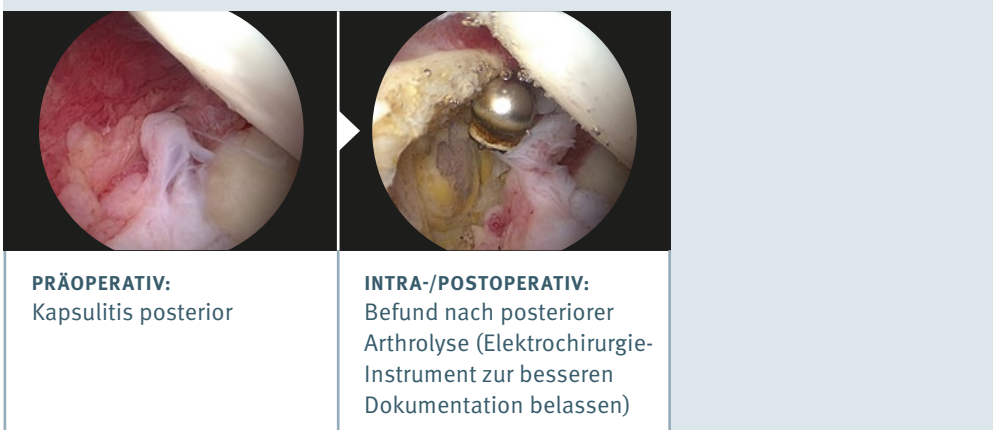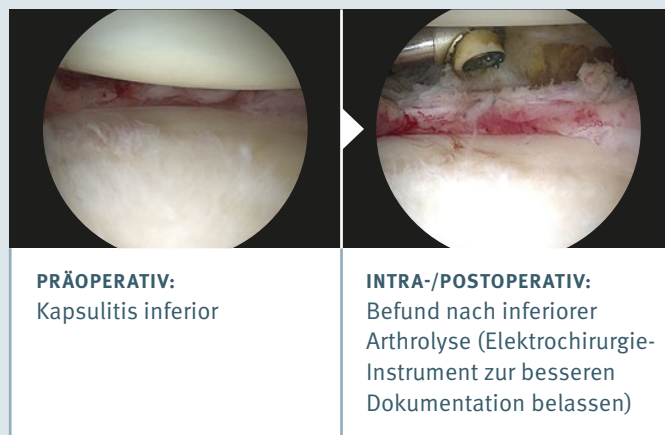
RHEUMATOIDE ARTHRITIS ANTEROSUPERIORE SYNOVEKTOMIE



ADHÄSIVE KAPSULITIS IM STADIUM II 270° ARTHROLYSE

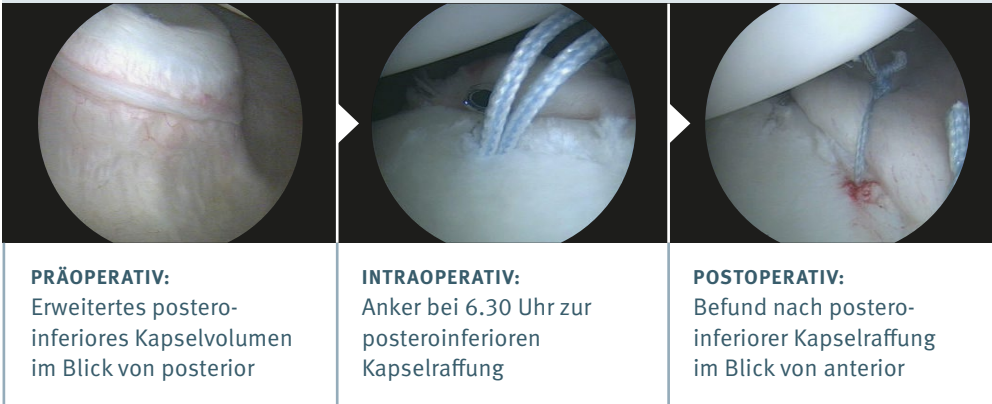

Bei ausgeprägter Gelenkkontraktur gelingt es häufig nicht, einen typischen präoperativen intraartikulären Befund zu fotografieren, da der Gelenkraum erst im Rahmen der Operation zunehmend einsehbar wird. Daher sollten bei dieser Operation insbesondere die einzelnen operativen Schritte gezeigt werden.

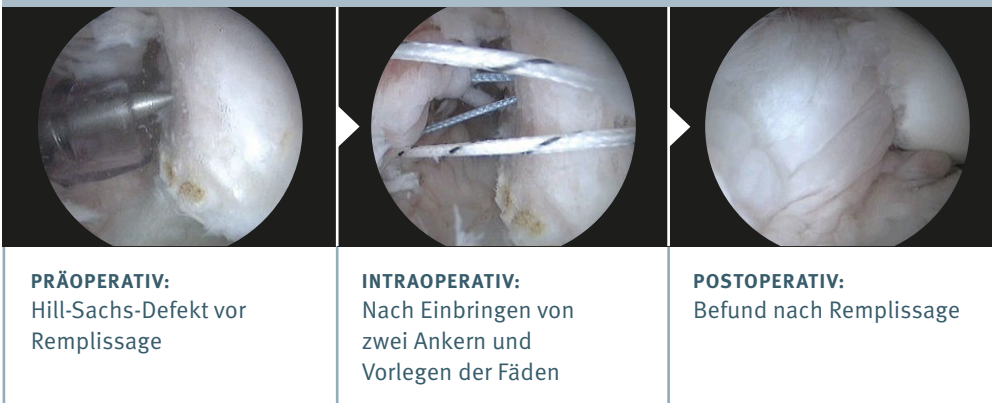

MULTIDIREKTIONALE INSTABILITÄT KAPSELRAFFUNG

Nicht immer ist es sinnvoll/möglich, den präoperativen intraartikulären Befund und das postoperative Ergebnis aus der gleichen Perspektive zu fotografieren. In dem hier gezeigten Beispiel lässt sich die Pathologie gut von posterior darstellen, die intraoperativen Schritte und das Abschlussbild werden jedoch mit der Optik in einem anterioren Portal angefertigt.



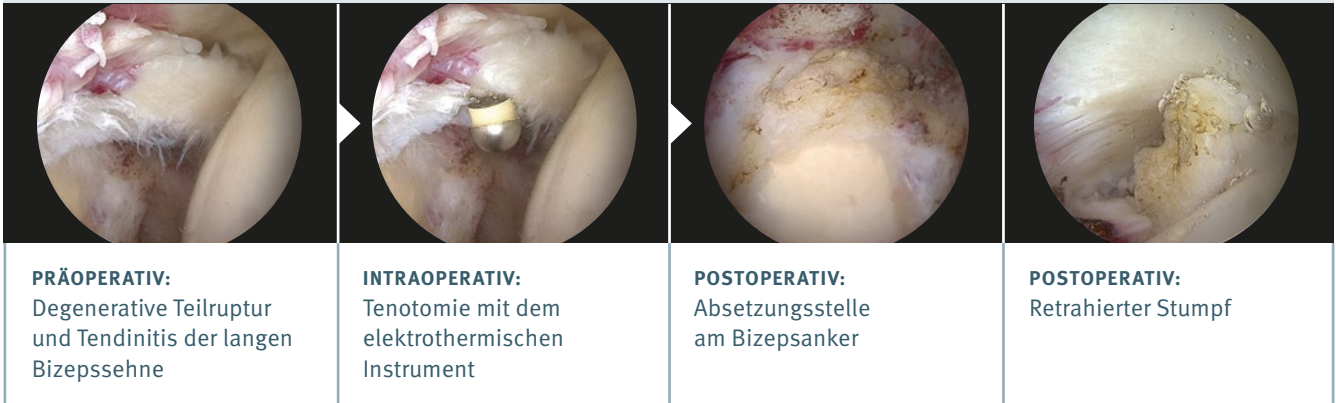HILL-SACHS-DEFEKT REMPLISSAGE



➤ EINGRIFFE AN DER BIZEPSSEHNE

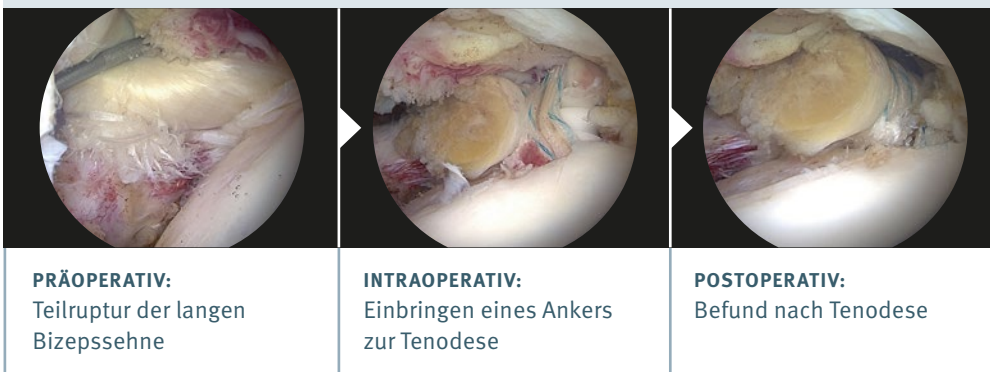TEILRUPTUR DER LANGEN BIZEPSSEHNE TENOTOMIE

Zur Dokumentation der erfolgten Tenotomie empfehlen wir die Fotografie der Absetzungsstelle sowie des retrahierten Stumpfs.

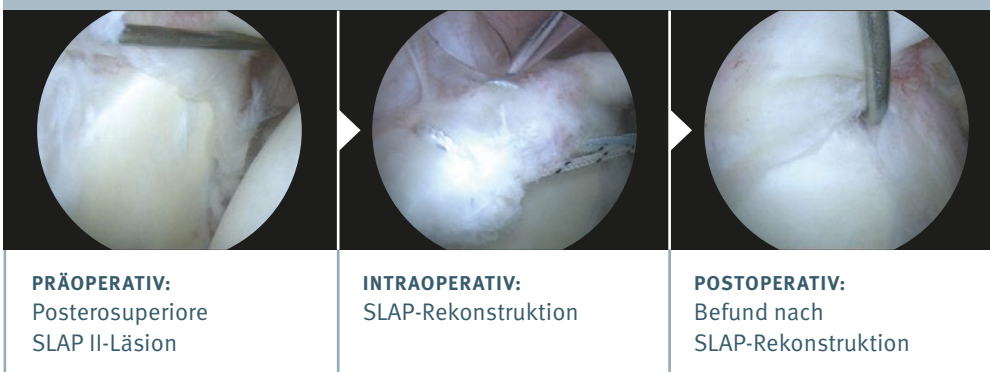

TEILRUPTUR DER LANGEN BIZEPSSEHNE TENODESE

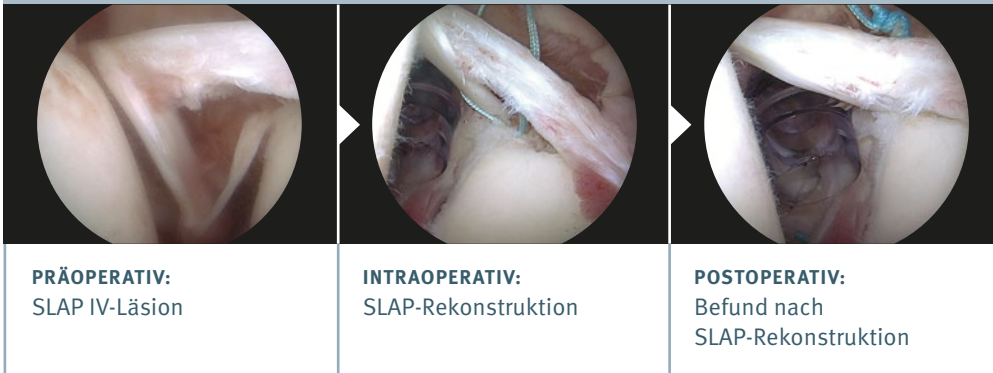
Die Bildserie zeigt eine proximale Onlay-Tenodese mittels knotenlosem Anker am Sulcuseingang bei langstreckiger Degeneration der langen Bizepssehne und intakter Supraspinatussehne. Durch Hervorluxieren der langen Bizepssehne lässt sich der extraartikuläre Anteil der LBS beurteilen.



SLAP II-LÄSION REKONSTRUKTION



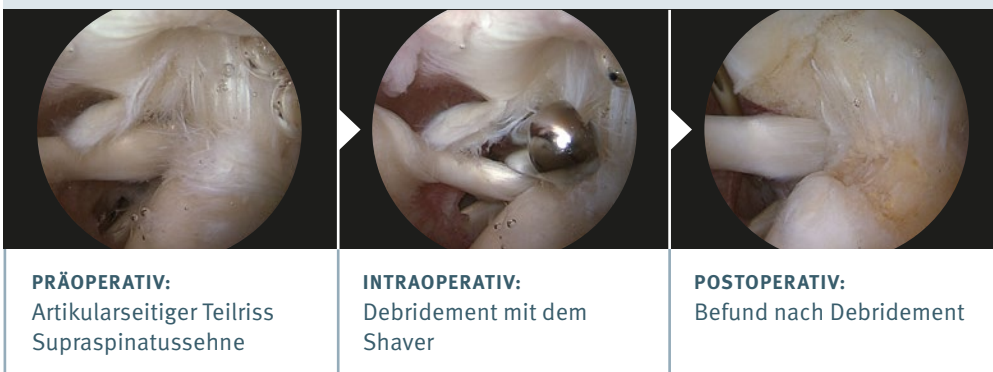SLAP IV-LÄSION REKONSTRUKTION



➤ EINGRIFFE AN DER ROTATORENMANSCHETTE

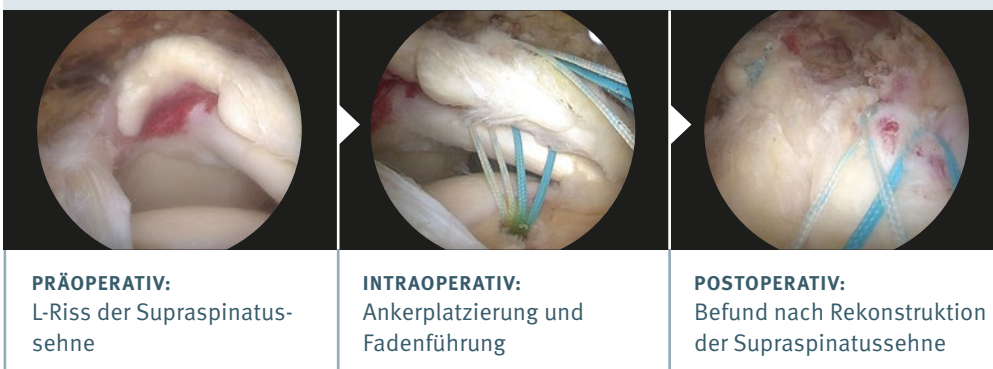ARTIKULARSEITIGE TEILRISSE DER SUPRASPINATUSSHNE DEBRIDEMENT

Die Bildserie zeigt das Debridement eines artikularseitigen Teilrisses der Supraspinatussehne von weniger als 50 Prozent der Footprint-Tiefe. Es sollte ergänzend eine Darstellung der bursaseitigen Seite der Rotatorenmanschette gegebenenfalls mit Tasthakeneinsatz erfolgen, um abzuklären, ob eventuell eine Rekonstruktion notwendig ist.



SUPRASPINATUSSHNE L-RISS REKONSTRUKTION

Die Bildserie zeigt die Rekonstruktion eines L-Risses durch Seit-zu-Seit-Naht und Doppelreihenrefixation in TOE (transosseous equivalent)-Technik. Durch Umstecken der Optik nach lateral oder posterolateral lassen sich das tatsächliche Defektausmaß, die Reparaturschritte und das Ergebnis besser als über das posteriore Portal beurteilen.



SUBAKROMIALES IMPINGEMENTSYNDROM SUBAKROMIALE DEKOMPRESSION

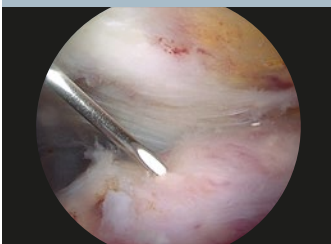
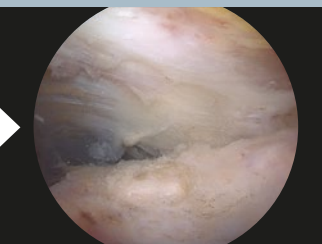
Die Bildserie zeigt die Akromioplastik bei Impingementsyndrom mit bursaseitigem Teilriss der Supraspinatussehne. Durch Darstellung der Rotatorenmanschettenoberseite und Unterseite des Akromions in der prä- und postoperativen Aufnahme lässt sich das Ausmaß des knöchernen Impingements und der Resektion erkennen. Alternativ kann die Akromioplastik unter optischer Kontrolle durch das laterale Portal und Resektion von posterior erfolgen.

		
PRÄOPERATIV: Aufgerautes LCA und aufgeraute Supraspinatussehne bei subakromialem Impingement	INTRAOPERATIV: Akromioplastik mit der Fräse	POSTOPERATIV: Befund nach subakromialer Dekompression

SUBAKROMIALE (ARTHRO-)FIBROSE ADHÄSIOLYSE

		
PRÄOPERATIV: Subakromiale Adhäsionen	INTRAOPERATIV: Bridgenentfernung mit dem elektrothermischen Instrument	POSTOPERATIV: Gute Übersicht über den Subakromialraum nach Adhäsiole

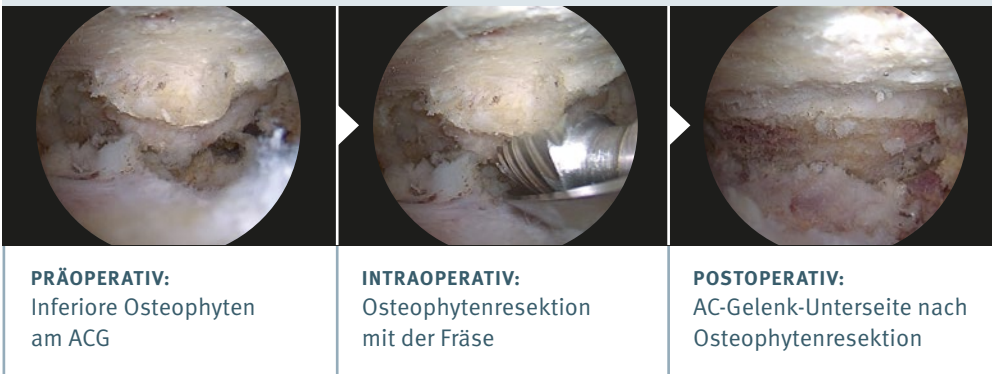TENDINOSIS CALCAREA KALKENTFERNUNG

		
PRÄOPERATIV: Kalkdepotlage mit der Kanüle	INTRAOPERATIV: Kalkentfernung	POSTOPERATIV: Sehnenoberseite nach Kalkentfernung

Die Bildserie zeigt die Kalkentfernung aus der Supraspinatussehne mittels Tasthakeneinsatz. Da arthroskopisch durch Aufsicht auf die Sehne nicht gezeigt werden kann, ob der Kalk aus der Sehne entfernt wurde, sollte in dem Bild die Kalkentfernung als solche erkennbar sein.

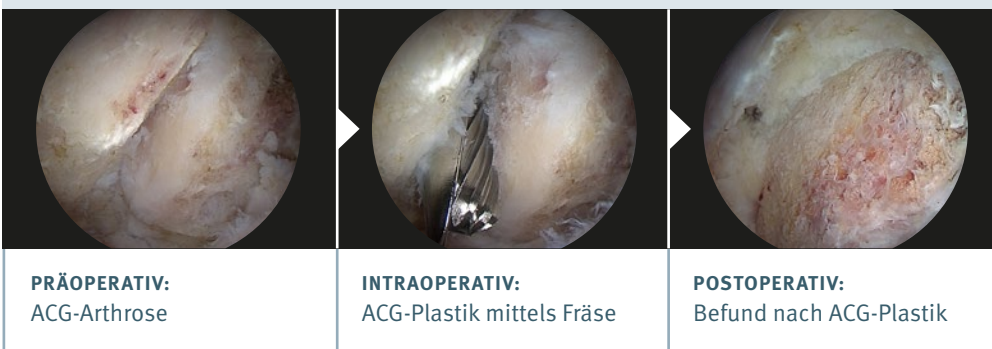OSTEOPHYTEN AM ACG OSTEOPHYTENRESEKTION

Die Bildserie zeigt die Osteophytenresektion am Akromion und der Klavikula bei asymptomatischer ACG-Arthrose (Coplaning). Da insbesondere der posteriore Abschnitt des ACG über das posteriore Standardportal schwer erkennbar ist, empfiehlt sich gegebenenfalls die Anlage eines posterolateralen Optikportals oder der Optikwechsel in das laterale Portal.



ACG-ARTHROSE ACG-PLASTIK

Die Bildserie zeigt die ACG-Plastik (laterale Klavikularesektion) über ein antero-kraniales Arbeitsportal. Im abschließenden Bild sollte gezeigt werden, dass die Resektion vollständig erfolgte und auf der anderen Seite kein iatrogener Kapselschaden entstanden ist.



4

SERVICE

FAQ – HÄUFIGE FRAGEN

Was passiert, wenn meine Dokumentation nicht den Vorgaben der Qualitätsbeurteilungs-Richtlinie entspricht?

➤ Je nach Schwere der festgestellten Qualitätsmängel reichen die Maßnahmen von einer schriftlichen Empfehlung, gegebenenfalls verbunden mit einem kollegialen Beratungsgespräch bei nur geringen Beanstandungen bis zu einem Entzug der Abrechnungsgenehmigung bei schwerwiegenden Beanstandungen. Mehr dazu auf Seite 13.

Kann die Stichprobenprüfung dazu führen, dass erbrachte Leistungen nicht honoriert werden?

➤ Stellt die Qualitätssicherungs-Kommission Arthroskopie bei einer Stichprobenüberprüfung fest, dass die Schrift- und Bilddokumentation eines arthroskopischen Eingriffs erhebliche und/oder schwerwiegende Mängel aufweist, kann dies auch zur Folge haben, dass die Kassenärztliche Vereinigung die erbrachte Leistung nicht vergütet oder die geleistete Vergütung zurück verlangt. Mehr dazu auf Seite 13.

Wie setzt sich die Qualitätssicherungs-Kommission Arthroskopie zusammen?

➤ Eine Qualitätssicherungs-Kommission setzt sich aus mindestens 3 Fachärzten zusammen, die über besondere Erfahrungen in der Arthroskopie verfügen. Mehr dazu auf Seite 11.

Gibt es einen Muster-OP-Bericht?

➤ Einige Kassenärztliche Vereinigungen bieten auf ihren Internetseiten Vorlagen für den OP-Bericht an. Sie können auch den Muster-Dokumentationsbogen für den OP-Bericht von Seite 49 dieser Broschüre als Vorlage nutzen.

Müssen Daten, die bereits im Anästhesieprotokoll erfasst sind, zusätzlich in den OP-Bericht aufgenommen werden?

➤ Nein. Falls jedoch zum Beispiel darauf verzichtet wird, im OP-Bericht die Operationszeit oder den Namen des Anästhesisten anzugeben, so sind diese durch das entsprechende Anästhesieprotokoll nachzuweisen.

Ist die bildliche Darstellung aller Kompartimente obligat?

➤ Um den Ansprüchen der Qualitätsbeurteilungs-Richtlinie Arthroskopie zu genügen, sind die im Kapitel 2 unter „Dokumentation des diagnostischen Rundgangs“ (Seite 18 ff.) geforderten Einstellungen obligat bildlich darzustellen. Die Darstellung weiterer Gelenkabschnitte richtet sich nach der zugrundeliegenden Pathologie. Sie müssen beispielsweise keine Spiegelung dorsaler Kniegelenkkompartimente (posteromedial/posterolateral) standardmäßig durchführen, es sei denn, hier zeigt die präoperative Diagnostik entsprechende arthroskopisch zu behandelnde Veränderungen (zum Beispiel freie Gelenkkörper). Unabhängig von den Vorgaben der Qualitätsbeurteilungs-Richtlinie Arthroskopie hat eine Arthroskopie selbstverständlich den Anforderungen an eine Behandlung nach dem aktuellen medizinischen Standard zu genügen.

Wann findet die erste Überprüfung nach Erhalt der Genehmigung statt?

➤ Ärzte, die erstmalig eine Genehmigung nach der Qualitätssicherungs-Vereinbarung Arthroskopie erhalten haben und arthroskopische Eingriffe am Knie oder der Schulter durchführen, werden innerhalb der ersten 12 Monaten nach Genehmigungserhalt überprüft.

➤ Darüber hinaus finden Stichprobenprüfungen bei allen Ärzten mit einer Genehmigung nach der Qualitätssicherungs-Vereinbarung Arthroskopie statt, die arthroskopische Eingriffe am Knie oder der Schulter durchführen. Dabei werden pro Jahr derzeit mindestens 4 Prozent der Ärzte überprüft.

➤ Die Auswahl der zu überprüfenden Ärzte führt die Kassenärztliche Vereinigung per Zufallsgenerator nach einem statistisch gesicherten Verfahren durch. Es ist also auch nach der erstmaligen Überprüfung ab Genehmigungserhalt jederzeit möglich, in dieser Stichprobe gezogen zu werden.

Dürfen die angeforderten Dokumentationen auch digital übermittelt werden?

➤ Ja. Die „Dokumentationswege“ sind auf Seite 17 der Broschüre näher beschrieben.

Ist die Dokumentation der Indikation mittels Kernspinaufnahmen ausreichend?

➤ Nein. Der Operationsgrund ergibt sich aus der Anamnese, der klinischen Untersuchung und gegebenenfalls der Ergebnisse bildgebender Untersuchung und sollte nachvollziehbar dokumentiert werden.

ABKÜRZUNGSVERZEICHNIS

ACG	Akromioklavikulargelenk
FPG	Femoropatellargelenk
G-BA	Gemeinsamer Bundesausschuss
GKV-Spitzenverband	Spitzenverband Bund der Krankenkassen
IGHL	Inferiores glenohumerales Ligament
ISP	Infraspinatus
KBV	Kassenärztliche Bundesvereinigung
KV	Kassenärztliche Vereinigung
LBS	Lange Bizepssehne
MGHL	Mediales glenohumerales Ligament
OP	Operation
QBA-RL	Qualitätsbeurteilungs-Richtlinie Arthroskopie
QP-RL	Qualitätsprüfungs-Richtlinie vertragsärztliche Versorgung
QS	Qualitätssicherung
SGHL	Superiores glenohumerales Ligament
SSC	Subscapularissehne
SSP	Supraspinatussehne
VKB	Vorderes Kreuzband

WEITERFÜHRENDE INFORMATIONEN

➤ Informationen der KBV zur Arthroskopie:
www.kbv.de/html/themen_2828.php

➤ Qualitätsbeurteilungs-Richtlinie Arthroskopie
(Gemeinsamer Bundesausschuss):
www.g-ba.de/informationen/richtlinien/70

➤ Qualitätsprüfungs-Richtlinie vertragsärztliche Versorgung
www.g-ba.de/richtlinien/46


➤ Qualitätsbericht der KBV:
www.kbv.de/html/1748.php

➤ Weitere Informationen finden Sie auf den Seiten
Ihrer Kassenärztlichen Vereinigung:
www.kbv.de/html/432.php#content7025

➤ M. Strobel, T. Zantop: Arthroskopische Chirurgie,
Springer 2014

➤ J. D. Agneskirchner, L. Lafosse, P. Lobenhoffer:
Arthroskopische Schulterchirurgie,
Deutscher Ärzteverlag 2013

NOTIZEN



ANHANG

ANHANG 1 / MUSTER: DOKUMENTATIONSBOGEN ARTHROSKOPIE

HINWEIS: Der Operateur ist verpflichtet, den Entscheidungsgang zur Operation darzustellen. Hierzu eignen sich stichpunktartige Angaben zu Anamnese, klinischer Untersuchung und Ergebnisse bildgebender Verfahren. Die Operationsindikation sollte durch den OP-Bericht, die Bilddokumentation und ggf. ergänzende Dokumente für einen Facharzt für Orthopädie und Unfallchirurgie nachvollziehbar sein.

PRAXIS-
STEMPEL

NAME, VORNAME DES PATIENTEN

GEBURTSDATUM

➤ OP-BERICHT

OPERATIONSdatum

DURCHGEFÜHRTE OPERATION

OPERATEUR

ICD CODE

ASSISTENT

OPS

ANÄSTHESIST

GGF. BLUTSPERREZEIT/BLUTLEEREZEIT

DIAGNOSE MIT SEITENANGABE

OPERATIONSDAUER

➤ Indikation (ggf. Verweis auf Zusatzdokumente):

➤ Bei Normalbefund am Gelenk entsprechende Feststellung:

➤ Bei pathologischem Befund detaillierte Beschreibung (Lokalisation mit Seitenangabe, Größe, Form, Struktur usw.):

➤ Beschreibung des operativen Vorgehens:

➤ Beschreibung des Endbefundes nach Abschluss der Operation:

➤ Begründete Benennung nicht darstellbarer beziehungsweise in der Bilddokumentation nicht zu beurteilender Areale:

➤ Angaben zur Indikation eventueller Folgeeingriffe oder konservativer Maßnahme:

➤ Angabe der Gründe falls im Ausnahmefall wegen eines unvorhergesehenen technischen Defektes eine Bilddokumentation nicht möglich ist:

ANHANG 2 / KURZÜBERBLICK: HÄUFIGE FEHLER UND IHRE VERMEIDUNG

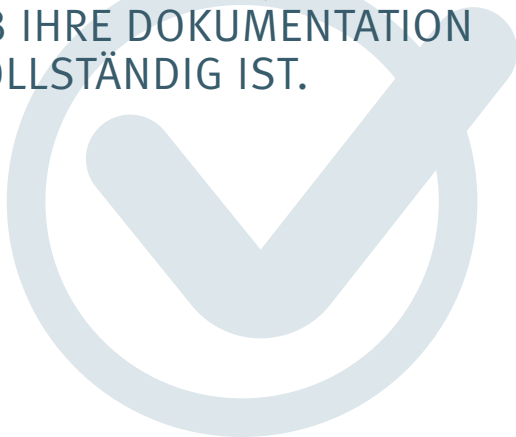Die Qualitätssicherungs-Kommissionen prüfen seit vielen Jahren die Qualität von Arthroskopien. Die Stichprobenprüfungen zeigen immer wieder einige Mängel in der Dokumentation, die häufig mit minimalem Aufwand zu beheben sind. Siehe hierzu auch die Qualitätsberichte der KBV unter www.kbv.de/html/1748.php. Die unten gezeigte Übersicht listet die häufigsten Fehler auf, die durch die Qualitätssicherungs-Kommissionen festgestellt wurden und zeigt, wie diese vermieden werden können.

FEHLER	HINWEIS
<p>Nicht alle geforderten Bildinhalte werden dokumentiert. Es werden nicht ausreichend Bilder angefertigt beziehungsweise vorgelegt. Daraus ergeben sich ggf. folgende Mängel:</p>	<p>Die vollständige Bild- und Schriftdokumentation ergibt sich aus den Vorgaben der Qualitätsbeurteilungs-Richtlinie Arthroskopie. Die Details hierzu finden Sie im Teil 1 dieser Broschüre und in der Checkliste auf der folgenden Seite.</p>
<p>➤ Fehlende bildliche Darstellung des präoperativen intraartikulären Befundes und des postoperativen Ergebnisses</p>	<p>Achten Sie auf die Wahl der richtigen Perspektive bei der Dokumentation des präoperativen intraartikulären Befundes und des postoperativen Ergebnisses (Seite 25).</p>
<p>➤ Die technische Qualität ist mangelhaft: die Bilder sind aufgrund eines technischen Fehlers nicht beurteilbar (Bild zu dunkel/unscharf)</p>	<p>Prüfen Sie frühzeitig die Einstellungen Ihres Druckers und stellen Sie eine gute Bildqualität sicher (Seite 17).</p>
<p>➤ Identifikation auf Bilddokumentation unzulänglich (versichertenidentifizierende Daten/Arztidentifikation)</p>	<p>Bei der eindeutigen Identifikation in der Bilddokumentation ist entscheidend, dass die Bilder eindeutig einem Arzt und einem Patienten zugeordnet werden können – auch in Zusammenhang mit dem OP-Bericht. Beachten Sie hierzu die Hinweise zu den unterschiedlichen Dokumentationswegen (Seite 15 ff.).</p>
<p>➤ Diagnostischer Rundgang unvollständig dokumentiert</p>	<p>Der diagnostische Rundgang ist vollständig, wenn mindestens alle nach der Qualitätsbeurteilungs-Richtlinie Arthroskopie geforderten Merkmale abgebildet wurden (Seite 10).</p>
<p>➤ Fehlender beziehungsweise mangelhafter Tasthakeneinsatz</p>	<p>Nicht alle Strukturen können ohne Tasthaken sichtbar gemacht werden, manchmal kann deswegen der Befund oder das Operationsergebnis nicht nachvollzogen werden (Seite 26).</p>
<p>➤ Entscheidungsgang (Indikation) nicht dargestellt und Verweis auf ergänzendes Dokument fehlt</p>	<p>Der Operateur ist verpflichtet, den Entscheidungsgang zur Operation darzustellen. Hierzu eignen sich stichpunktartige Angaben zu Anamnese, klinischen Untersuchung und Ergebnisse bildgebender Verfahren. Die Operationsindikation sollte durch den OP-Bericht, die Bilddokumentation und ggf. ergänzende Dokumente für einen Facharzt für Orthopädie und Unfallchirurgie nachvollziehbar sein.</p>
<p>Fehlende Angaben im OP-Bericht, zum Beispiel</p> <ul style="list-style-type: none"> ➤ Lagerung des Patienten ➤ Operationsdauer ➤ Blutsperrezeit/Blutleerezeit ➤ Ungenauer/fehlender Entscheidungsgang bezogen auf den präoperativen Befund und die Verdachtsdiagnose oder die Diagnose mit Seitenangabe ➤ Ungenau/fehlend: präoperativer intraartikulärer Befund und postoperatives Ergebnis ➤ Nicht nachvollziehbare und fachgerechte Auswahl und Durchführung der medizinischen Intervention ➤ Name des Anästhesisten 	<p>Die Angaben, die mindestens im OP-Bericht vorhanden sein müssen, ergeben sich aus den Vorgaben der Qualitätsbeurteilungs-Richtlinie Arthroskopie. Verwenden Sie ggf. den Dokumentationsbogen aus dieser Broschüre (Seite 49), auf dem alle notwendigen Angaben vorhanden sind und beachten Sie die Checkliste auf der folgenden Seite.</p>

ANHANG 3 / CHECKLISTE: QUALITÄTSBEURTEILUNGS-RICHTLINIE ARTHROSKOPIE

ANFORDERUNGEN BILDICHE DOKUMENTATION	ANFORDERUNGEN SCHRIFTLICHE DOKUMENTATION
<input type="checkbox"/> Sind versichertenidentifizierende Daten, Operateur und Praxis/Klinik sowie Operationsdatum erfasst? Diese Angaben müssen untrennbar mit der Bilddokumentation verbunden sein. (Automatische Signierung in der EDV oder schriftlich auf den Bildern)	<input type="checkbox"/> Versichertenidentifizierende Daten (Name, Vorname, Geburtsdatum)
<input type="checkbox"/> Ermöglichen die Bilder eine Beurteilung des präoperativen intraartikulären Befundes und des postoperativen Ergebnisses? Sind entsprechende Aufnahmen aus ähnlicher Perspektive gemacht?	<input type="checkbox"/> Operationsdatum
<input type="checkbox"/> Ist das Fehlen eines Bildes im OP-Bericht vermerkt und erklärt?	<input type="checkbox"/> Name des Operateurs, ggf. der Assistenten
<input type="checkbox"/> Ist der diagnostische „Rundgang“ in Knie beziehungsweise Schulter vollständig?	<input type="checkbox"/> Name des Anästhesisten
<input type="checkbox"/> Knie: Femoropatellargelenk, Innen- und Außenmeniskus mit Hinterhorn, Interkondylarregion (vorderes/hinteres Kreuzband); Darstellung der Befunde, die wesentlich sind für die Indikation eines Folgeeingriffs oder das weitere konservative Vorgehen (z. B. Knorpelschäden, Synovitiden, Bandverletzungen).	<input type="checkbox"/> Nachvollziehbarer Entscheidungsgang zur Durchführung einer Knie- bzw. Schultergelenksarthroskopie bezogen auf den präoperativen Befund und die Verdachtsdiagnose oder die Diagnose mit Seitenangabe
<input type="checkbox"/> Schulter: Rotatorenmanschette – Übergang Humeruskopf, lange Bizepssehne mit Ansatz, Labrum mit Kapselkomplex, glenohumeraler Knorpelbelag; Darstellung der Befunde, die wesentlich sind für die Indikation eines Folgeeingriffs oder das weitere konservative Vorgehen (z. B. Fehlen der glenohumeralen Bänder, Rotatorenmanschettenruptur).	<input type="checkbox"/> Nachvollziehbare und fachgerechte Auswahl und Durchführung der medizinischen Intervention
	<input type="checkbox"/> durchgeführte Operation
	<input type="checkbox"/> ggf. Blutsperrezeit / Blutleerezeit
	<input type="checkbox"/> durchgeführte Art der Lagerung des Patienten
	<input type="checkbox"/> Operationsdauer
	<input type="checkbox"/> bei Normalbefund am Schultergelenk entsprechende Feststellung
	<input type="checkbox"/> bei pathologischem Befund detaillierte Beschreibung (Lokalisation mit Seitenangabe, Größe, Form, Struktur usw.)
	<input type="checkbox"/> Beschreibung des operativen Vorgehens
	<input type="checkbox"/> Beschreibung des Endbefundes nach Abschluss der Operation
	<input type="checkbox"/> begründete Benennung nicht darstellbarer beziehungsweise in der Bilddokumentation nicht zu beurteilender Areale
	<input type="checkbox"/> ggf. Anästhesieprotokoll den Unterlagen beifügen

ÜBERRÜFEN SIE,
OB IHRE DOKUMENTATION
VOLLSTÄNDIG IST.



MEHR FÜR IHRE PRAXIS

www.kbv.de



➤ **PraxisWissen**
➤ **PraxisWissenSpezial**
Themenhefte für
Ihren Praxisalltag

Abrufbar und kostenfrei
bestellbar unter:
www.kbv.de/838223



➤ **PraxisInfo**
➤ **PraxisInfoSpezial**
Themenpapiere mit
Informationen für
Ihre Praxis

Abrufbar unter:
www.kbv.de/605808



➤ **PraxisNachrichten**
Der wöchentliche Newsletter
per E-Mail oder App

Abonnieren unter:
www.kbv.de/PraxisNachrichten
www.kbv.de/kbv2go

IMPRESSUM

Herausgeberin: Kassenärztliche Bundesvereinigung
Herbert-Lewin-Platz 2, 10623 Berlin
Telefon 030 4005-0, info@kbv.de, www.kbv.de

Autoren: Priv.-Doz. Dr. med. Ralf Müller-Rath (Schulter);
Dr. med. Kai Ruße (Knie); Frank Michel, KBV;
Dr. med. Andreas Walter, KBV

Unter Mitarbeit von: Dr. med. Andreas Klonz

Redaktion: Kathrin Schenker, Daniela Ulferts, Katja Heinze
Dezernat Sicherstellung und Versorgungsstruktur,
Abteilung Ambulante Qualitätssicherung;
Bereich Interne Kommunikation im Stabsbereich
Strategie, Politik und Kommunikation

Gestaltung: büro lüdke GmbH

Fotos: © Lopata/axentis.de, © Prof. Dr. med. Peter Angele,
© Priv.-Doz. Dr. med. Ralf Müller-Rath, © Dr. med. Kai Ruße

Stand: Erstauflage Dezember 2016,
aktualisierte Neuauflage Februar 2022

Hinweise: Sämtliche in dieser Broschüre gezeigten Bilder entstammen realen Patientensituationen und dienen nur der beispielhaften Erläuterung. Die gezeigten Instrumente und erkennbaren operativen Vorgehensweisen sind selbstverständlich optional. Die gewählten Kamera-Optik-Einstellungen werden empfohlen. Dennoch kann eine Anpassung an die jeweilige Situation erforderlich werden. Die Bilder weisen aus didaktischen und drucktechnischen Gründen eine hohe Druckqualität auf, die in der täglichen Praxisroutine nicht immer erforderlich ist.

Aus Gründen der Lesbarkeit wurde meist nur eine Form der Personenbezeichnung gewählt. Hiermit sind selbstverständlich auch alle anderen Formen gemeint, wenn nicht anders vermerkt.